Cardiac Biopsy Conference
心筋生検研究会

第48回 心筋生検研究会学術集会
CABIC 2026 in 奈良

2026年10月30日(金)～31日(土)　会場 奈良春日野国際フォーラム 甍～I・RA・KA～

プログラム・抄録集



テーマ

心実を探究する

会　長　尾上 健児（奈良県立医科大学循環器内科 准教授）

情熱の先にあるのは
より良い治療法の実現

アミカスは、希少疾患とともに
生きる患者さんの生活の質を
より良くすることを使命としています。





FABRY FACTS
医療従事者向けファブリー病情報サイト
ファブリーファクト 検索

FABRY CONNECT
患者さん向けファブリー病情報サイト
ファブリーコネクト 検索

Amicus Therapeutics®
最先端の治療法で希少疾患に挑む

アミカス・セラピューティクス株式会社

NP-NN-JP-00010221
2021年4月作成

心筋生検研究会

第 48 回心筋生検研究会学術集会
CABIC in 奈良

「心実を探究する」

会　長　**尾上 健児**
奈良県立医科大学循環器内科　准教授

会　期　**2026 年 10 月 30 日（金）～ 31 日（土）**

会　場　奈良春日野国際フォーラム 甍～I・RA・KA～
奈良県奈良市春日野町 101

目　次

会長挨拶・・・

会　長　挨　拶



第 48 回心筋生検研究会
会長　尾上健児
奈良県立医科大学　循環器内科　准教授

この度、第 48 回という長い歴史を重ねてきた心筋生検研究会学術集会の会長を務めさせていただくこととなり、大変光栄に存じます。

心筋生検は、我が国がその発展に大きく貢献してきた検査法であり、心臓病理の解明にとどまらず、循環器疾患全般の病態理解に大きく寄与してきた非常に強力なモダリティです。日常臨床においても、身体所見や心電図、心エコー、心臓 MRI などから得られる情報とともに、その背景にある病理像を思い描きながら診療にあたることは、循環器診療の深みを一層増すものと感じています。

私自身、心筋症に関心を抱き、この疾患に苦しむ患者さんに少しでも貢献したいとの思いから循環器内科を志しました。研修医を終える頃に心筋生検、そして心臓病理と出会い、身体診察や画像診断だけでは知り得ない、病態の本質に近いものを自らの目で見ることができることに強い感銘を受けたことを今でも覚えています。その後も、心臓病の真なる実像を探究し、それを理解し、最終的に診療へ還元していく上で、心臓病理が果たす役割の大きさを実感してきました。また、基礎研究や遺伝子解析など研究手法が大きく進歩した現在においても、病理像は常に「真実を映す鏡」であると感じています。

今回の学術集会のテーマを、「心実を探究する」といたしました。「真実 (VERITAS)」の「真」を「心」に置き換えた言葉ですが、そこには、心筋生検を通して心臓の真の姿を見つめ、病態の本質に迫り、その成果をより良い医療へとつなげていきたい、そしてその姿勢を次世代の先生方にも受け継いでいただきたい、という思いを込めています。

お陰様で、YIA への 19 演題を含め、50 演題ものご応募をいただきました。厳正かつ公正な審査の結果、YIA は最終候補として 7 演題を選出させていただきました。いずれも心筋生検・心臓病理を起点として新たな病態理解へ迫る大変興味深い演題であり、本番での発表と議論を心待ちにしております。

また、シンポジウムとして「心筋細胞の心実」「心実探求へ ～医療の進歩を追い求める～」「免疫と炎症の心実」の 3 つを企画しました。電子顕微鏡による微細構造、ミトコンドリアや筋小胞体、T 管膜といった心筋細胞の構造と機能から、AI、iPS 細胞、ゲノム解析、さらには心筋炎をはじめとする免疫・炎症まで、12 名の多彩な分野の先生方にご登壇いただきます。心筋生検そのものにとどまらず、心筋生検を一つの出発点として、基礎医学、病理学、画像診断、ゲノム医学、AI など多様な視点から広く「心実」を議論していただきたいと考えています。

さらに、一般口演・ポスター発表に加え、8 つの企業共催セミナーにもご協力をいただき、心筋症、心筋炎、心アミロイドーシス、Fabry 病など、基礎から臨床、診断から治療までを幅広く議論できる、大変充実したプログラムを組むことができました。ご応募、ご登壇いただく先生方、座長・選考委員の先生方、共催企業の皆様、学術集会事務局の皆様、そして本学術集会の開催にご尽力いただいたすべての皆様に、改めまして心より御礼申し上げます。

深まりゆく秋の奈良・春日野の地で、世代や専門領域を越えて議論を交わし、心臓の真の姿、「心実」をともに探究する二日間となることを願っております。

多くの先生方に奈良でお会いできますことを、心より楽しみにしております。

交　通　案　内

■会場：奈良春日野国際フォーラム　甍～I・RA・KA～

〒630-8212　奈良県奈良市春日野町 101

TEL：0742-27-2630　　FAX：0742-27-2634

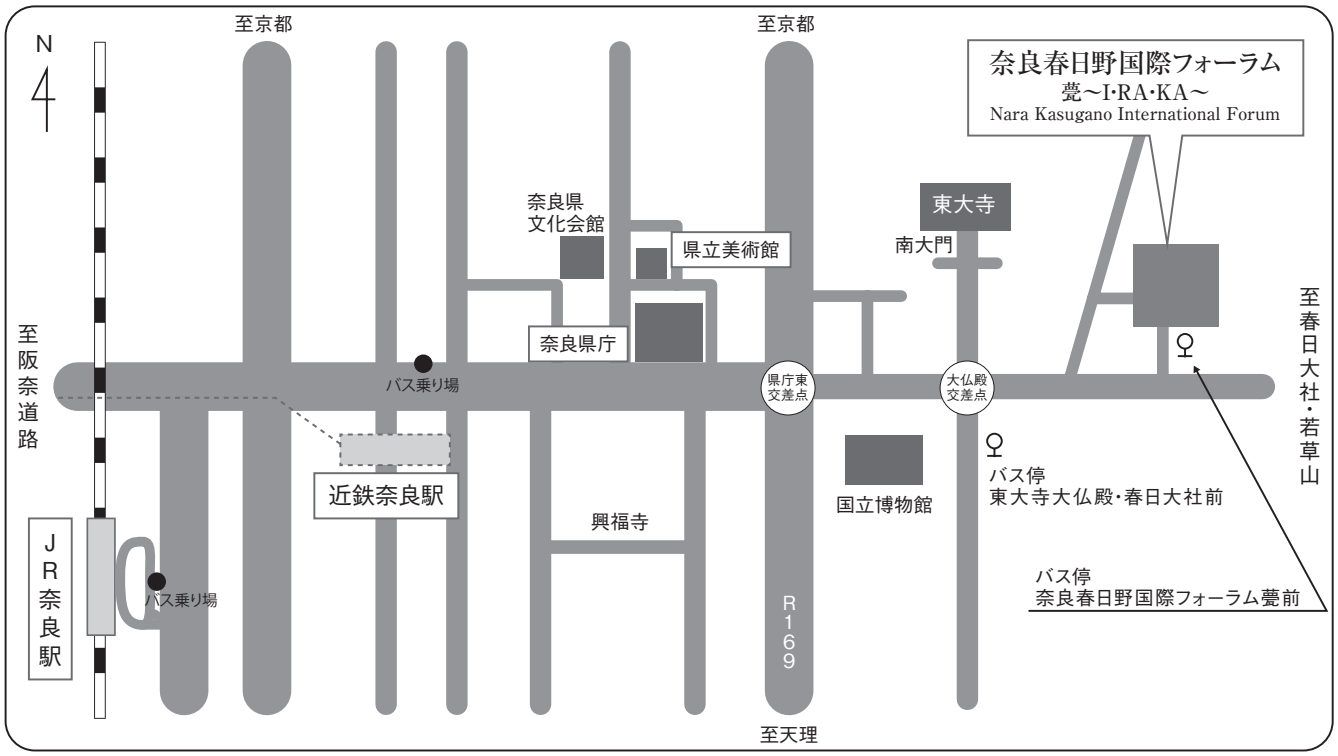

■車でご来館される場合

駐車場の用意はございません。公共交通機関や近隣有料駐車場をご利用ください。

■公共交通機関でご来館される場合

徒歩

近鉄奈良駅 2 番出口より徒歩 20 分

バス

（1）近鉄奈良駅 5 番出口より奈良交通バス 1 番のりば

（2）JR 奈良駅より奈良交通バス東口 2 番のりば

（1）、（2）とも「春日大社本殿」行き「奈良春日野国際フォーラム甍前」下車すぐ又は、「市内循環（外回り）」バス「東大寺大仏殿・春日大社前」下車、大仏殿交差点東へ徒歩 3 分。

会　場　案　内

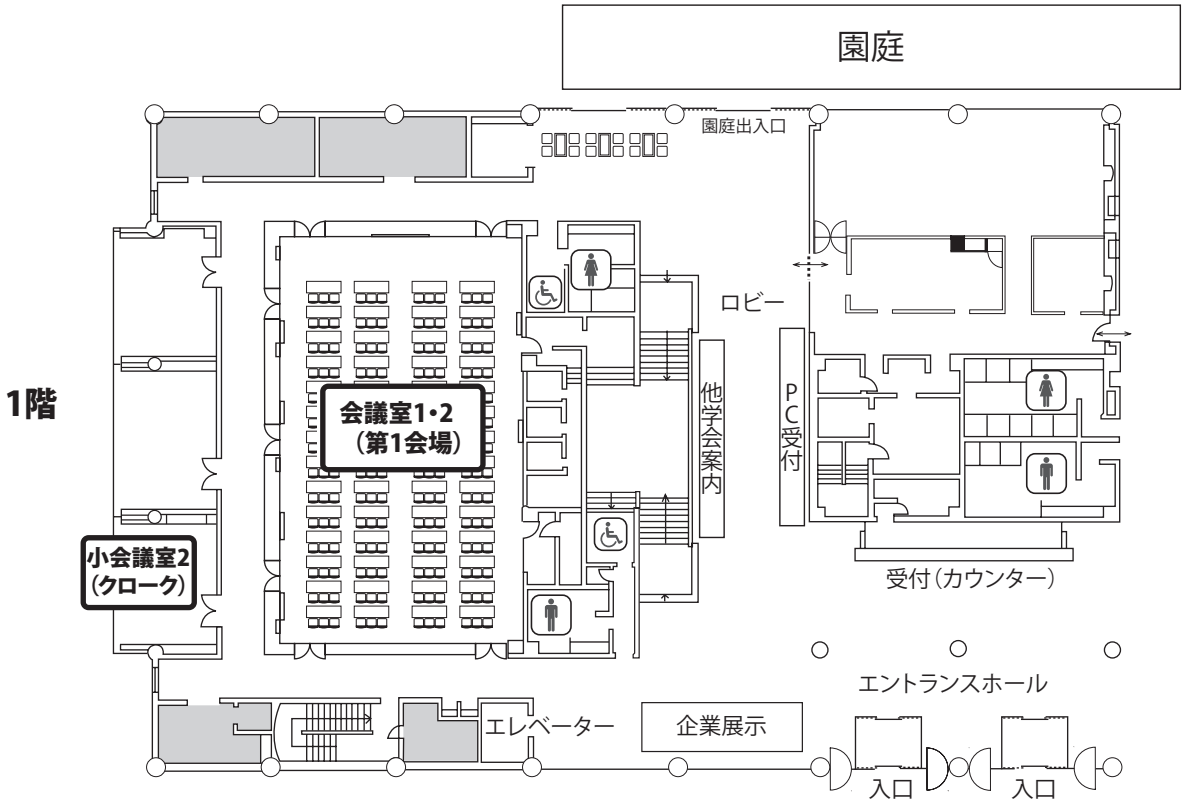
1階
園庭
園庭出入口
ロビー
会議室1・2
（第1会場）
他学会案内
PC受付
小会議室2
（クローク）
受付（カウンター）
エントランスホール
エレベーター
企業展示
入口
入口

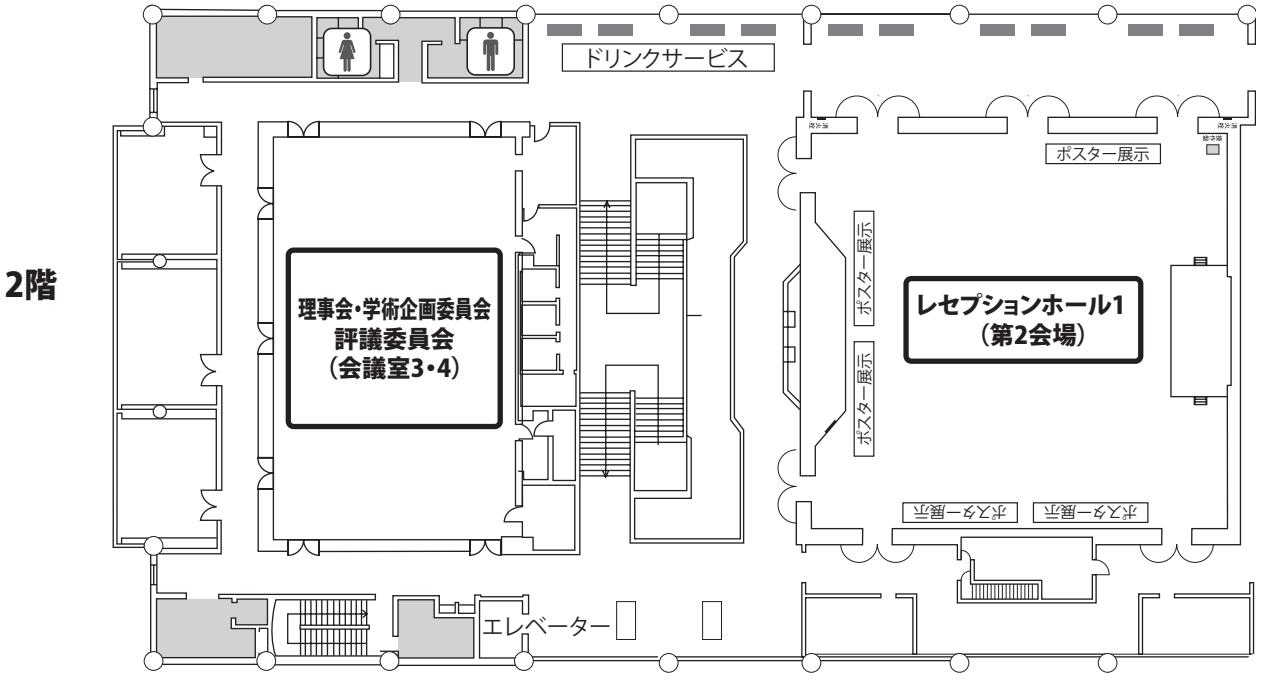
2階
ドリンクサービス
ポスター展示
理事会・学術企画委員会
評議委員会
（会議室3・4）
ポスター展示
ポスター展示
レセプションホール1
（第2会場）
ポスター展示
ポスター展示
エレベーター

参　加　者　へ　の　ご　案　内

受付場所

奈良春日野国際フォーラム 甍～ I・RA・KA ～　本館 1 階

受付時間

10 月 30 日（金）9:00 ～ 18:00

10 月 31 日（土）9:00 ～ 11:00

参 加 費　（8 月 20 日（木）受付開始）

種別	参加費
10 月 19 日（月）までの 事前申込 一般（会員・非会員） ※銀行振込手数料は自己負担	5,000 円
10 月 20 日（火）以降の 事前申込 一般（会員・非会員） ※銀行振込手数料は自己負担	6,000 円
当日申込 一般（会員・非会員） ※当日会場にてお支払い（現金のみ）	
初期研修医	無料
医学部・薬学部等の学部学生ならびに 医学部を除く大学院生	無料
メディカルスタッフ	無料
懇親会（10/30 開催）	5,000 円
※懇親会費用は原則お振込でお願いいたします。参加費と同時にお振込ください。 ※抄録集は当日受付にてお配りいたします。	

懇親会について

第 1 日目（10/30）18:40 からの軽食パーティーです。

参加費は 5,000 円、レセプションホールにて開催、ぜひ奈良で楽しい一夜を！

クローク

場所

奈良春日野国際フォーラム 甍～ I・RA・KA ～　本館 1 階

開設時間

10 月 30 日（金）9:00 ～ 21:15

10 月 31 日（土）9:00 ～ 15:30

※貴重品・傘・壊れ物はお預かりできませんので、ご注意ください。

そ の 他

- 施設内を含め、敷地内は全て禁煙です。
- 飲食は指定の場所以外ではご遠慮ください。
- 携帯電話等についてマナーモードに設定し、会の妨げにならないようお願いいたします。
- 会場内での撮影・録音はご遠慮ください。
- 原則として参加費または懇親会費の返金はいたしません。公共交通機関の不具合によるキャンセルについてはお申し出ください。

座長・発表者へのご案内

口演発表 座長の先生へ

• ご担当セッションの開始時間 10 分前までに、会場前方「次座長席・次発表者席」にご着席ください。
• 各演題の持ち時間は下記のとおりです。
※時間厳守にご協力ください。

セッション	発表時間	質疑
シンポジウム	12 分	3分
YIA	7分	5分
一般演題（口演）	7分	3分

口演発表 演者の先生へ

発表はご自身または学会用 PC でのプレゼンテーションとなります。発表される方は、担当セッション開始前の 30 分前までに「PC 受付」にて受付をお済ませになり、データの確認をお願いいたします。スライドは PowerPoint で作成してください（画面サイズは 16:9）。

1）PC 受付　ロビー

場　　所

奈良春日野国際フォーラム 甍～ I・RA・KA ～　1 階 受付横

時　　間

2026 年 10 月 30 日（金）9:30 ～ 17:30
10 月 31 日（土）9:00 ～ 13:00

2）メディアでお持ち込みの場合（Windows のみ）

1．受付可能なメディアは、USB メモリーのみです。
2．本学術集会では、以下の OS、アプリケーション、動画ファイルに対応しております。
OS：Windows 11、アプリケーション：Microsoft 365 PowerPoint となります。
動画ファイル：Windows Media Player で再生可能なデータ
3．Macintosh をお使いの方は、ご自身の PC 本体と出力に対応している変換ケーブルをご持参ください。
4．メディアには、当日発表に使用されるデータ以外は、保存しないようにしてください。
5．プレゼンテーションに他のデータ（静止画・動画・グラフ等）をリンクさせている場合は、必ず元データも保存し、データを作成された PC とは別の PC で、事前に動作確認をお願いします。
6．ファイル名には、演題番号・発表者名を以下の例の様に入力してください。
[例] O1-1_ 発表太郎 .pptx
7．フォントは OS に標準で搭載されているものをご使用ください。
8．PowerPoint 以外のソフトをご利用の方は、PowerPoint に変換してください。
作成サイズはワイド画面（16:9）を推奨いたします。
9．発表者ツールはご使用いただけません。
10．お預かりした発表データは学術集会終了後、事務局が責任をもって削除します。

3）PC 本体を持ち込まれる場合

1．万が一に備え、バックアップ用として、USBメモリーにデータを保存し、ご持参ください。
2．接続は、HDMI となります。
3．PC 本体の外部モニター出力端子の形状を必ず確認し、必要な場合は、専用の接続端子をご持参ください。
＜ Mac / 例＞
変換ケーブルはご持参の機種を推奨する Apple 純正製品のご使用をお勧めいたします。
投影機器との接続における不具合が見受けられた場合、事務局にて準備の PC にてご発表をお願いする場合がございます事をご了承ください。



4．解像度の切り替えが必要なコンピューターは、本体の解像度を予め設定しておいてください。
5．AC アダプターは、各自でご持参ください。
6．スクリーンセーバーならびに省電力設定は予め解除してください。また、パスワードなど起動時に設定している場合は、解除しておいてください。Mac の場合、ホットコーナーも予め解除してください。
7．PC 受付にて動作確認後、発表予定時間の 30 分前までに、会場内の左手前方の演台付近にある PC オペレーター席へお越しのうえ、PC 本体をスタッフにお渡しください。
8．発表終了後、PC オペレーター席にて PC 本体をご返却しますので、速やかにお引取りください。

4）演題の発表時

発表時には、発表データの 1 枚目をスライドショーの状態でスクリーンに映写します。演台上のマウス、キーボードを使用し、ご自身でスライドの操作を行ってください。

YIA ご発表の先生へ

高得点演題に対して、1 日目（10 月 30 日（金））懇親会にて表彰させていただきます。
（最優秀賞 1 名 / 優秀賞 2 名）

ポスター発表 座長の先生へ

- セッション開始の 5 分前までに、ポスター会場へお越しください。
- 開始時間になりましたら、座長の先生は適宜セッションを開始してください。

セッション	発表時間	質疑
ポスター発表	5 分	3 分

※時間厳守にご協力ください。

座長・発表者へのご案内

ポスター発表 演者の先生へ

ポスター貼付	ポスター掲示・閲覧	ポスター発表	ポスター撤去
10 月 30 日（金） 9:30 ～ 12:00	10 月 30 日（金） 12:00 ～ 20:00 10 月 31 日（土） 9:00 ～ 11:00	10 月 30 日（金） 17:50 ～ 18:30	10 月 31 日（土） 11:10 ～ 12:20

- ポスター演者の受付は特にありません。
- 発表者は指定された時間にポスター会場内にあるポスターパネルに直接ポスターを掲示してください。

- ポスターパネルは右図の要領で用意します。
- 演題番号（縦 20cm ×横 20cm）
  事務局にて用意し、左上に掲示いたします。
- 演題タイトル（縦 20cm ×横 70cm）
  演題名、所属、演者名を明記したものを各自ご用意ください。
- セッション開始 5 分前までに、ご自身のポスター前に待機してください。
- 撤去時間になりましたら、ポスターは各自撤去してください。
- 撤去時間を過ぎても撤去されないポスターは事務局で処分いたしますので、あらかじめご了承ください。

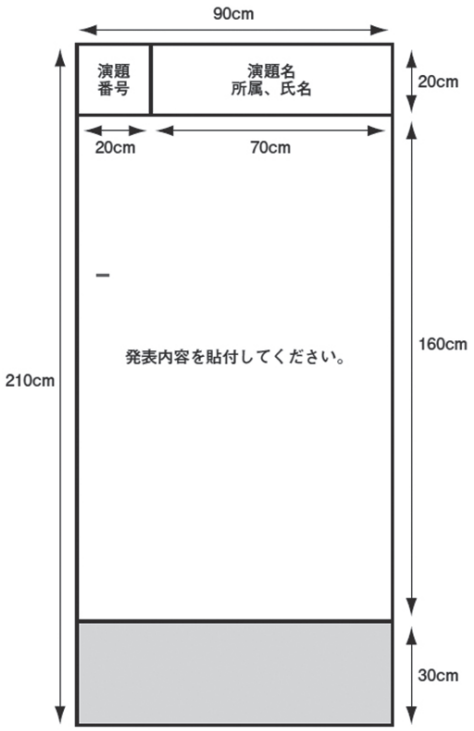

COI の申告について

筆頭演者は該当する COI 状態について、発表スライドの最初（または演題・発表者等を紹介するスライドの次）、あるいはポスターの最後などに開示してください。

COI 開示あり

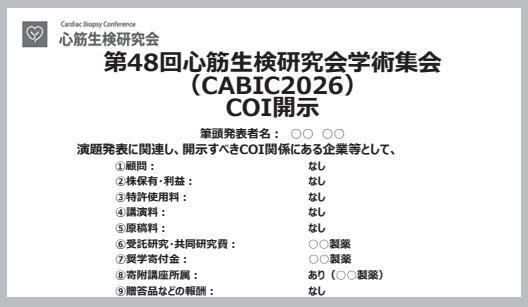
Cardiac Biopsy Conference
心筋生検研究会
第48回心筋生検研究会学術集会
（CABIC2026）
COI開示
筆頭発表者名： ○○ ○○
演題発表に関連し、開示すべきCOI関係にある企業等として、
①顧問： なし
②株保有・利益： なし
③特許使用料： なし
④講演料： なし
⑤原稿料： なし
⑥受託研究・共同研究費： ○○製薬
⑦奨学寄付金： ○○製薬
⑧寄附講座所属： あり（○○製薬）
⑨贈答品などの報酬： なし

COI 開示なし

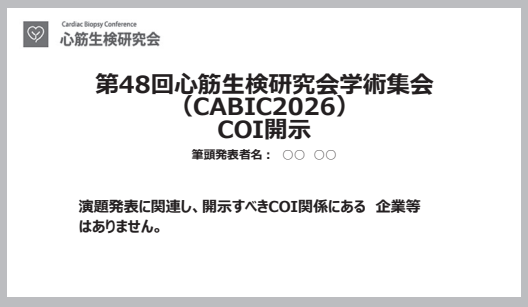
Cardiac Biopsy Conference
心筋生検研究会
第48回心筋生検研究会学術集会
（CABIC2026）
COI開示
筆頭発表者名： ○○ ○○
演題発表に関連し、開示すべきCOI関係にある 企業等はありません。

日　程　表（10月30日（金））

会場 / 時間＼部屋	第１会場 会議室１・２	第２会場 レセプションホール	ポスター展示 レセプションホール	理事会・学術企画委員会 会議室３・４	エントランス
9:00					9:00～18:00 受付 9:00～21:15 ※最終21:15まで クローク
9:30					
10:00				9:45 ～ 10:10 理事会 10:10 ～ 10:30 学術企画委員会	10:00～17:00 企業展示 10:00～17:00 ドリンクサービス
10:30	10:35～10:40　開会式				
11:00	10:40～12:10 YIA 座長：坂東泰子・加藤誠也 演者：大久保武志・渡邊千昭 仲野晃司・増田和希 谷口元城・森ちひろ 南義成				
11:30					
12:00			12:00～20:00 ポスター展示		
12:30	12:20～13:00 ランチョンセミナー１ 【アミカス・セラピューティクス㈱】 座長：尾上健児 演者：泉家康宏	12:20～13:00 ランチョンセミナー２ 【Alnylam Japan㈱】 座長：久保亨 演者：石井俊輔			
13:00					
13:30	13:20～14:20 シンポジウム１ 「心筋細胞の心実」 座長：猪又孝元・松山高明 演者：金森寛充・武田充人 小林茂樹・氏原嘉洋				
14:00					
14:30	14:30～15:30 一般口演１ 座長：矢野俊之・池田善彦 演者：佐藤弘基・津田浩佑 黒木康平・藤田美穂 甲木雅人・何文晋				
15:00					
15:30					
16:00	15:50～16:30 コーヒーブレイク１ 【ファイザー㈱】 座長：北岡裕章 演者：矢野俊之	15:50～16:30 コーヒーブレイク2 【ブリストル・マイヤーズ　スクイブ㈱】 座長：大谷朋仁 演者：彦惣俊吾			
16:30					
17:00	16:40～17:40 シンポジウム２ 「心実探求へ」 座長：朝野仁裕・吉澤佐恵子 演者：野村征太郎・大竹義人 谷英典・伊藤薫				
17:30					
18:00		17:50～18:30 ポスター発表			
18:30					
19:00		18:40～20:00 懇親会・YIA表彰式			
19:30					
20:00					

日　程　表（10 月 31 日（土））

会場	第 1 会場	第 2 会場	ポスター展示	評議委員会	エントランス
時間＼部屋	会議室 1・2	レセプションホール	レセプションホール	会議室 3・4	
8:30				8:30 ～ 9:00 **評議委員会**	
9:00	9:10 ～ 9:50 **モーニングセミナー 1** **【サノフィ㈱】** 座長：古川裕 演者：樋口公嗣	9:10 ～ 9:50 **モーニングセミナー 2** **【テクノウッド㈱】** 座長：柏村健 演者：梅本朋幸	9:00 ～ 11:00 **ポスター展示**		9:00～ 11:00 受付 9:00～ 15:30 クローク 9:00～ 12:00 企業展示 9:00～ 12:00 ドリンクサービス
9:30					
10:00	10:10 ～ 11:10 **一般口演 2** 座長：永井利幸・堂本裕加子 演者：中田康紀・石田秀和 有村忠聰・関敦子 廣江道昭・貝森峻				
10:30					
11:00					
11:30	11:20 ～ 12:20 **シンポジウム 3** **「免疫と炎症の心実」** 座長：中村一文・畠山金太 演者：平田雄一郎・候聡志 大谷知之・中岡良和				
12:00					
12:30	12:30 ～ 13:10 **ランチョンセミナー 3** **【アレクシオンファーマ（同）】** 座長：中村一文 演者：藤田修一	12:30 ～ 13:10 **ランチョンセミナー 4** **【日本ベーリンガーインゲルハイム㈱】** 座長：筒井裕之 演者：斎藤能彦			
13:00					
13:30	13:20 ～ 14:20 **一般口演 3** 座長：山口尊則・宇都健太 演者：石井良・中山万莉 西尾亮・山口隼弥 久松恵理子・中川仁				
14:00					
14:30	14:20 ～ 14:50 **総会・閉会式**				
15:00					
15:30					



遺伝子組換えファブリー病治療剤

薬価基準収載

アガルシダーゼ ベータ BS

点滴静注5mg「JCR」・点滴静注35mg「JCR」

アガルシダーゼ ベータ（遺伝子組換え）[アガルシダーゼ ベータ後続1]

生物由来製品　劇薬　処方箋医薬品*

*注意-医師等の処方箋により使用すること

※効能・効果、用法・用量、警告・禁忌を含む使用上の注意等の詳細については、電子化された添付文書をご参照ください。

製造販売元

JCRファーマ 株式会社

兵庫県芦屋市春日町3番19号

販売元（文献請求先及び問い合わせ先）

住友ファーマ株式会社

〒541-0045 大阪市中央区道修町 2-6-8

〈製品に関するお問い合わせ先〉

くすり情報センター

TEL 0120-034-389

受付時間／月～金 9:00～17:30（祝・祭日を除く）

https://sumitomo-pharma.jp/

2022年6月作成

プログラム

10月30日（金）

開会式	10:35～10:40	**第１会場** **（会議室１・2）**

YIAセッション（発表7分，質疑5分）	10:40～12:10	**第１会場** **（会議室１・2）**

座　長　坂東　泰子（三重大学大学院　医学系研究科　基礎系講座　分子生理学分野）
　　加藤　誠也（済生会福岡総合病院　病理診断科）
選考委員　齋藤　恒徳（日本医科大学多摩永山病院　循環器内科）
　　奥村　貴裕（藤田医科大学　医学部　循環器内科学）
　　宇都　健太（日本大学　医学部　病態病理学系　人体病理学分野）
　　石田　秀和（大阪大学大学院　医学系研究科　小児科学）
　　池田　善彦（国立循環器病研究センター　病理診断科）

YIA-1　心筋炎の病勢を鋭敏に捉える心臓 MRI 指標は？－発症前後及び免疫抑制療法後の３ポイントにおける MRI と心筋生検の対比－
大久保　武志（札幌医科大学　医学部　内科学講座　循環病態内科学分野　代謝・腎臓内科学部門）

YIA-2　心房性ナトリウム利尿ペプチド（ANP）の組織内分布と線維化に関する検討
渡邊　千昭（日本医科大学　医学部）

YIA-3　HCM におけるミトコンドリアクリステ異常の予後解析
仲野　晃司（筑波大学　医学医療系　循環器内科）

YIA-4　心筋生検標本におけるアミロイド沈着半定量評価と心機能との関連
増田　和希（久留米大学病院　心臓血管内科　病院病理部）

YIA-5　アトピー性皮膚炎に伴う高好酸球血症関連心筋障害の病型検討
谷口　元城（和歌山県立医科大学　循環器内科）

YIA-6　ヒト心臓の房室接合部におけるリンパ管の分布の特徴と心臓サルコイドーシスの病変好発部位の関連
森　ちひろ（昭和医科大学　医学部　法医学講座）

YIA-7　心不全と難治性心室頻拍を呈した MADB 関連心筋症における心筋組織所見と経時的変化
南　義成（東京女子医科大学　循環器内科）

ランチョンセミナー①
アミカス・セラピューティクス株式会社

12:20～13:00

第１会場
（会議室１・２）

心筋生検を見据えた二次性心筋症の鑑別診断
～マルチモダリティ時代にファブリー病を含む心筋症をどう見抜くか～

座長 尾上　健児（奈良県立医科大学　循環器内科　准教授）
演者 泉家　康宏（熊本大学大学院　生命科学研究部　循環器内科学　准教授）

ランチョンセミナー②
Alnylam Japan株式会社

12:20～13:00

第２会場
（レセプションホール１）

『早く、正しく、見極める－心アミロイドーシスの診断と治療－』

座長 久保　亨（高知大学　医学部　老年病・循環器内科学　病院准教授）
演者 石井　俊輔（北里大学　循環器内科学　講師）

シンポジウ ム①　「心筋細胞の心実」（発表12分，質疑3分）

13:20～14:20

第１会場
（会議室１・２）

座長 猪又　孝元（新潟大学大学院　医歯学総合研究科　循環器内科学）
松山　高明（昭和医科大学　医学部　法医学講座）

SY1-1　心実を探求するための電子顕微鏡観察
金森　寛充（岐阜大学医学部附属病院　循環器内科）

SY1-2　ミトコンドリアの解剖と機能
武田　充人（北海道大学大学院　医学研究院　生殖・発達医学分野　小児科学教室）

SY1-3　筋小胞体の構造と機能－構造・機能異常から心不全・致死性不整脈の治療へ－
小林　茂樹（山口大学　医学部　高齢者心不全治療学講座）

SY1-4　心筋Ｔ管膜の心実：機械工学と比較生理から読み解く構造と機能
氏原　嘉洋（名古屋工業大学・大学院　工学研究科・工学専攻）

一般口演①（発表7分，質疑3分）　14:30〜15:30　第1会場（会議室1・2）

座長 矢野　俊之（札幌医科大学　医学部　内科学講座　循環病態内科学分野）
池田　善彦（国立循環器病研究センター　病理診断科）

OR1-1　心筋生検で結晶沈着を認めた末期腎不全の原発性高シュウ酸尿症症例
佐藤　弘基（金沢大学附属病院　循環器内科）

OR1-2　心筋生検による心筋炎の診断を契機に慢性活動性 EB ウイルス病の診断に至った一例
津田　浩佑（大阪医科薬科大学　循環器内科）

OR1-3　50 歳代で診断された野生型 ATTR 心アミロイドーシス（ATTRwt-CM）の２例－若年診断例における心筋生検の有用性－
黒木　康平（宮崎大学　医学部　内科学講座　循環器・腎臓内科学分野）

OR1-4　トランスサイレチン型心アミロイドーシスにおける病理学的線維化および ECV の予後予測因子としての意義
藤田　美穂（山口大学医学部附属病院　器官病態内科学）

OR1-5　脊柱管アミロイドーシスを契機に診断された ATTR-CM の臨床病理学的検討
甲木　雅人（九州大学病院別府病院　循環器内科）

OR1-6　正常・病態心筋における心周期相依存的 Redox 代謝変化の評価
何　文晋（京都府立医科大学　細胞分子機能病理）

コーヒーブレイク①　15:50〜16:30　第1会場（会議室1・2）
ファイザー株式会社

『普通の人が心筋症診断で 99 点を取る方法とその考え方
〜タファミジスを活かすために〜』

座長 北岡　裕章（高知大学医学部附属病院　病院長　老年病・循環器内科学）
演者 矢野　俊之（札幌医科大学　医学部　内科学講座　循環病態内科学分野　病院教授）

コーヒーブレイク②　15:50〜16:30　第2会場（レセプションホール1）
ブリストル・マイヤーズ　スクイブ株式会社

「閉塞性肥大型心筋症診療の新たな展開
－適切な診断とカムザイオスが切り拓く新たな治療戦略－」

座長 大谷　朋仁（福井大学　医学部　病態制御医学講座　循環器内科学　教授）
演者 彦惣　俊吾（奈良県立医科大学　循環器内科　教授）

シンポジウム②　「心実探求へ ～医療の進歩を追い求める～」

（発表12分，質疑3分）　16:40～17:40

第１会場
（会議室１・２）

座長 朝野　仁裕（国立研究開発法人国立循環器病研究センター　ゲノム医療部門）
吉澤　佐恵子（東京女子医科大学病院　病理診断学講座　病理診断学分野）

SY2-1　心筋生検・細胞を活用した循環器基礎研究
野村　征太郎（東京大学医学部附属病院　循環器内科）

SY2-2　医療系 AI 解析の進歩（医用画像から心筋組織解析まで）
大竹　義人（奈良先端科学技術大学院大学　先端科学技術研究科　情報科学領域）

SY2-3　ヒト iPS 由来三次元心組織を用いた HFpEF モデルの開発と SGLT2 阻害薬による治療機序の解明
谷　英典（藤田医科大学　臨床再生医学講座）

SY2-4　ゲノム解析が拓く循環器診療の未来
伊藤　薫（千葉大学大学院　医学研究院　先端データ医科学）

ポスター発表（発表5分，質疑3分）　17:50～18:30

第２会場
（レセプションホール１）

心筋炎

座長 柏村　健（新潟大学大学院　医歯学総合研究科　循環器内科学）

PS1-1　３剤併用免疫抑制療法を要した急性巨細胞性心筋炎の１例
岡本　公志（川崎医科大学　循環器内科学）

PS1-2　心内膜心筋生検と臨床所見の乖離を認めた巨細胞性心筋炎の一例
飯倉　早映子（北里大学　医学部　循環器内科学）

PS1-3　心筋生検が唯一診断根拠となった劇症型好酸球性心筋症の一例
栃洞　亮太（岐阜大学医学部附属病院　循環器内科）

PS1-4　COVID-19 感染後に劇症型心筋炎を発症した小児 COVID-19 関連多系統炎症性症候群の一例
浅井　祐志（南奈良総合医療センター　循環器内科）

PS1-5　多核細胞が散在するも免疫抑制治療なしで寛解が得られた劇症型心筋炎の一例　～巨細胞性心筋炎の定義は？～
澤口　源太（新潟大学医歯学総合病院　循環器内科）

ポスター発表（発表5分，質疑3分）　17:50〜18:30　第２会場（レセプションホール１）

腫瘍循環器

座長 甲木　雅人（九州大学病院別府病院　循環器内科）

PS2-1　ペムブロリズマブ投与後に劇症型心筋炎をきたし ECPELLA・一酸化窒素吸入・ステロイドパルスで救命した一例
堀　光一朗（日本大学　医学部　内科学系　循環器内科学分野）

PS2-2　心筋生検により診断し得たが救命困難であった，たこつぼ型心筋症様発症の Pembrolizumab 関連劇症型心筋炎の 1 例
杉浦　圭亮（奈良県立医科大学附属病院　循環器内科）

PS2-3　肺がんに対する抗 PD-1 抗体・抗 LAG3 抗体併用療法中に心筋炎を発症した一例
山本　泰士（大阪国際がんセンター　腫瘍循環器科）

PS2-4　肺腺癌への化学放射線療法歴のある HFrEF に対して、左室心筋生検を施行しがん治療関連心筋障害と診断した一例
清水　陽介（市立奈良病院　循環器内科）

PS2-5　好酸球性多発血管炎性肉芽腫症に好酸球性心筋炎を合併した一例
藪田　順紀（奈良県立医科大学附属病院　循環器内科）

アミロイドーシス

座長 遠藤　仁（慶應義塾大学　医学部　循環器内科）

PS3-1　ATTR 心アミロイドーシスとの鑑別に心筋生検が有用であった AL アミロイドーシスの 1 例
中村　卓也（大阪府済生会吹田病院　循環器内科）

PS3-2　心房生検により診断した心アミロイドーシスの 1 例
菅原　裕（医療法人橿原友紘会大和橿原病院　循環器内科）

PS3-3　びまん性心筋アミロイド沈着を呈した ATTRwt アミロイドーシスの一例（病理所見の予後予測との検討）
時任　寛行（久留米大学　循環器内科）

PS3-4　心筋生検で診断した野生型 ATTR アミロイドーシス合併閉塞性肥大型心筋症の 1 例
眞田　憲汰（大和高田市立病院　循環器内科）

PS3-5　ATTR心アミロイドーシス (ATTR-CM) 患者におけるタファミジス導入後のバイオマーカー変化と生命予後の検討
名古路　貴志（奈良県立医科大学附属病院　循環器内科）

ポスター発表（発表5分，質疑3分）　17:50〜18:30　第２会場（レセプションホール 1）

さまざまな心筋症

座長 齋藤　恒徳（日本医科大学多摩永山病院　循環器内科）

PS4-1 運動後心肺停止蘇生後に重度心機能低下が遷延し、心筋生検電子顕微鏡所見から虚血性心筋症が示唆された若年スポーツ選手の 1 例
谷川　聡（香川大学医学部附属病院　循環器内科）

PS4-2 Zebra body の多臓器分布を呈した女性の全身蓄積型 Fabry 病
安念　大治（日本医科大学多摩永山病院　循環器内科）

PS4-3 Fabry 病様病理を呈した 1 剖検例 –Drug-induced phospholipidosis か未知の蓄積性心筋症か –
川原　洋（島根大学　医学部　循環器内科）

PS4-4 心室性不整脈を伴う拡張型心筋症における心筋組織内の神経分布の検討
中村　晃祐（日本医科大学　統御機構診断病理学）

PS4-5 左橈骨動脈経由の左室心筋生検への挑戦
橋本　行弘（奈良県立医科大学　循環器内科）

慢性炎症

座長 中野　知哉（大和高田市立病院　循環器内科）

PS5-1 心臓サルコイドーシスが強く疑われ、心筋生検が診断や治療方針の決定に有用であった 1 例
中川　頌子（天理よろづ相談所病院　循環器内科）

PS5-2 回復までに時間を要した周産期心筋症の一例
坂口　昌弘（奈良県総合医療センター　循環器内科）

PS5-3 心膜腔内多発腫瘤として発症し長期に緩徐進行した IgG4 関連疾患の一例
貝森　崚（大分大学　医学部　診断病理学講座・法医学講座）

PS5-4 低左心機能のうっ血性心不全で発症、心筋生検にて確定診断に至った慢性活動性心筋炎の一例
金田　和久（京都大学医学部附属病院　循環器内科）

PS5-5 完全房室ブロックを伴う拡張型心筋症の長期経過を経て、剖検で慢性炎症性心筋炎と診断された 1 例
中野　知哉（大和高田市立病院　循環器内科）

懇親会・YIA表彰式　18:40〜20:00　第２会場（レセプションホール 1）

10月31日（土）

モーニングセミナー①
サノフィ株式会社

9:10～9:50

第１会場
（会議室１・２）

「ファブリー病診療における心筋生検の有用性」

座長 古川　裕（神戸市立医療センター中央市民病院　副院長　循環器内科部長）
演者 樋口　公嗣（鹿屋体育大学　スポーツ生命科学系　准教授 / 今村総合病院　循環器内科）

モーニングセミナー②
テクノウッド株式会社

9:10～9:50

第２会場
（レセプションホール１）

生検鉗子におけるセーフティーデバイス・セーフティーテクニック

座長 柏村　健（新潟大学医歯学総合病院　循環器内科　准教授）
演者 梅本　朋幸（東京科学大学病院　循環器内科　助教）

一般口演②（発表7分，質疑3分）

10:10～11:10

第１会場
（会議室１・２）

座長 永井　利幸（北海道大学大学院　医学研究院　循環器内科学教室）
堂本　裕加子（日本医科大学附属病院　病理診断科）

OR2-1 急性心筋炎における免疫細胞浸潤の空間解析と心筋障害との関連
中田　康紀（奈良県立医科大学　循環器内科）

OR2-2 小児心筋炎の多施設共同レジストリ研究
石田　秀和（大阪大学大学院　医学系研究科　小児科学）

OR2-3 マダニ咬傷後に完全房室ブロックで発症し、劇症型心筋炎へ進展した急性リンパ球性心筋炎の一例
有村　忠聴（福岡大学病院　循環器内科）

OR2-4 急性心筋炎新国際病理診断基準策定における非心筋炎症例心内膜心筋生検の CD3 陽性 T リンパ球浸潤の検討
関　敦子（東京女子医科大学病院　病理診断科）

OR2-5 心筋炎における免疫極性の病理学的特徴：COVID-19 ワクチン関連、ICI 関連、急性 / 劇症型心筋炎の比較解析
廣江　道昭（三重大学　循環器・腎臓内科）

OR2-6 行政解剖例における生前未診断致死性心筋炎の疫学的検討
貝森　崚（大分大学・東京都監察医務院）

シンポジウム③　「免疫と炎症の心実」（発表12分，質疑3分）

11:20〜12:20

第１会場
（会議室１・２）

座長 中村　一文（島根大学　医学部　内科学講座　内科学第四）
畠山　金太（国立循環器病研究センター　病理部）

SY3-1　心筋炎における感染病原体の検出と病態解析
平田　雄一郎（国立健康危機管理研究機構　国立感染症研究所　感染病理部
埼玉医科大学　総合医療センター　病理部）

SY3-2　クローン性造血が心血管疾患を増悪させる機序の解明
候　聡志（東京大学医学部附属病院　循環器内科）

SY3-3　irAE 心筋炎のスペクトラム：心筋生検 36 例の解析から
大谷　知之（国立循環器病研究センター　病理部　財団新和会八千代病院　病理診断科）

SY3-4　肺動脈性肺高血圧症を駆動する腸管 AHR リガンド過剰とその治療標的化
中岡　良和（国立循環器病研究センター研究所　血管生理学部）

ランチョンセミナー③
アレクシオンファーマ合同会社

12:30〜13:10

第１会場
（会議室１・２）

「TTR 安定化のその先へ
ーアコラミディスが描く ATTR ー CM 治療の未来ー」

座長 中村　一文（島根大学　医学部　内科学講座　内科学第四　教授）
演者 藤田　修一（大阪医科薬科大学　内科学Ⅲ講座　循環器内科　講師）

ランチョンセミナー④
日本ベーリンガーインゲルハイム株式会社

12:30〜13:10

第２会場
（レセプションホール１）

最近の慢性心不全診断・診療のトピックス

座長 筒井　裕之（国際医療福祉大学　副学長）
演者 斎藤　能彦（市立奈良病院　循環器内科　顧問　奈良県立医科大学　名誉教授）

一般口演③（発表7分，質疑3分）　13:20〜14:20　第1会場（会議室1・2）

座長 山口　尊則（佐賀大学　医学部　循環器内科）
宇都　健太（日本大学　医学部　病態病理学系　人体病理学分野）

OR3-1 小児拘束型心筋症における左房リモデリングの病理学的検討－左房繊維化と臨床像の関連－
石井　良（大阪大学大学院　医学系研究科　小児科学）

OR3-2 2回の心房筋生検により心房細動における心房筋変化を経時的に評価し得た一例
中山　万莉（佐賀大学医学部附属病院　循環器内科）

OR3-3 両心室生検により arrhythmogenic cardiomyopathy の診断に至った強皮症患者の一例
西尾　亮（兵庫県立丹波医療センター　循環器内科）

OR3-4 家族性拡張型心筋症として加療中に失神を契機として DSP 変異による不整脈源性左室心筋症と確定診断した一例
山口　隼弥（京都大学医学部附属病院　循環器内科）

OR3-5 心臓移植時の摘出心にて ALVC と考えられた一例
久松　恵理子（神戸大学大学院　医学研究科　内科学講座・循環器内科学分野）

OR3-6 長期保存 FFPE 心筋生検を用いた Smart-3SEQ 法による心不全の網羅的遺伝子発現解析
中川　仁（奈良県立医科大学　循環器内科）

総会　14:20〜14:50　第1会場（会議室1・2）

閉会式　14:50　第1会場（会議室1・2）

シンポジウム

お断わり：原則的に講演者が入力したデータをそのまま掲載しておりますので、
一部施設名・演者名・用語等の表記不統一がございます。あらかじめご了承ください。

シンポジウム① 「心筋細胞の心実」

SY1-1

心実を探求するための電子顕微鏡観察

金森寛充

岐阜大学医学部附属病院循環器内科 准教授

MRI、心エコー、シンチグラフィ、CT などの画像診断の進歩は心筋の質的診断まで迫ることができる様になり広く用いられるようになった。一方で生きている心筋細胞を直接診るという特異的な技法である心筋生検は侵襲性やサンプリングエラー、特異所見に乏しいことから敬遠される方向にある。しかし生検診断で用いる電子顕微鏡（電顕）は高い分解能を持ち超微細構造を顕かにすることで質的診断が可能でありまさに「心実を明らかにするツール」である。近年、分子生物学がすすみ心筋症のメカニズムが解明され原因療法が次々と開発されている。この意味で適切な治療につなげるためにも心実を明らかにすることは重要である。生検診断は形態学を基とするものであり特別な装置や試薬を必要とせず原始的であるが汎用性と普遍性がある。本講演では日常臨床でみかける症例を通して循環器診療に携わる臨床医ならではの電顕の使い方と見どころ、考え方を紹介する。

SY1-2

ミトコンドリアの解剖と機能

武田充人

北海道大学大学院医学研究院
生殖・発達医学分野　小児科学教室　准教授
北大子どもサポートセンター　アルモニ（Harmonie）　センター長

ミトコンドリアは心筋の恒常的な収縮を支えるエネルギー産生の場であり、その構造・機能異常はミトコンドリア病に限らず、心不全、代謝性疾患、筋ジストロフィーなど多様な病態に関与する。心筋生検は、これらの異常を組織で直接評価し、病態を理解する重要な手段である。本講演では、心筋ミトコンドリアの配置、内膜クリステ構造、筋原線維・脂肪滴との関係を概説する。電子顕微鏡で観察される腫大、クリステ構造異常、電子密度の変化、異常集積、空胞性変化を、定量的形態解析と臨床情報を統合して解釈する視点を示す。さらに、呼吸鎖酵素活性の組織化学的評価と呼吸鎖複合体蛋白の免疫組織化学を取り上げ､形態と機能の対応および乖離を解説する。形態､酵素活性､蛋白発現を統合的に評価することで、心筋生検は診断補助にとどまらず、二次性ミトコンドリア障害を含む心筋病態を読み解く基盤となる。

SY1-3

筋小胞体の構造と機能
― 構造・機能異常から心不全・致死性不整脈の治療へ ―

小林茂樹

山口大学医学部　高齢者心不全治療学講座　教授

筋小胞体（sarcoplasmic reticulum: SR）は、心筋細胞内 Ca^{2+} 恒常性を維持し、興奮収縮連関を担う中心的な細胞内小器官である。近年、電子顕微鏡、electron tomography、cryo-EM などのイメージング・構造解析技術の進歩により、T 管と junctional SR が形成する dyad や RyR2 クラスター、さらには心筋型リアノジン受容体（RyR2）四量体の分子構造まで明らかになりつつある。RyR2 は巨大な四量体 Ca^{2+} 放出チャネルであり、その構造的安定性は正常なチャネル機能に不可欠である。心不全では、酸化ストレスや過リン酸化などにより RyR2 のドメイン間相互作用が障害され、四量体構造が不安定化する。この構造異常はカルモジュリンの解離と拡張期 Ca^{2+} 漏出という機能異常を惹起し、収縮･弛緩障害、心筋リモデリング、さらには致死性心室性不整脈につながる。本講演では、SR と RyR2 の微細構造から、構造不安定化と Ca^{2+} ハンドリング異常との関連、さらに RyR2 構造安定化を標的とした新たな心不全・不整脈治療について概説する。

SY1-4

心筋 T 管膜の心実：機械工学と比較生理から読み解く構造と機能

氏原嘉洋

名古屋工業大学・大学院工学研究科・工学専攻・教授

哺乳類の心室心筋細胞に発達する T 管膜は、形質膜が細胞内部へ陥入した三次元的な膜ネットワークであり、筋小胞体との接合部を形成することで、細胞内 Ca^{2+} 濃度の迅速かつ均一な上昇と同期した収縮を可能にする。この複雑な構造は、心筋細胞の高い収縮性能を支える一方、拍動に伴う繰り返し変形にさらされ、病的な力学負荷のもとでは再編される。本講演では、T 管膜の配置と周囲構造との関係、および興奮収縮連関における機能を概説する。さらに、T 管膜の力学特性が拍動下での変形追従性や構造維持に果たす役割を､機械工学的視点から考える。一方､鳥類の心室心筋細胞は、発達した T 管膜を持たないにもかかわらず、高い心機能を発揮する。哺乳類と鳥類の膜構造および Ca^{2+} 制御機構を比較することで、心筋細胞の高機能化を支える多様な戦略を示し、T 管膜の獲得がもたらした機能的利点と構造的制約を考察する。

シンポジウム② 「心実探求へ　～医療の進歩を追い求める～」

SY2-1

心筋組織のゲノム・オミックス解析に基づく分子病態解明と治療法開発

野村征太郎

東京大学大学院医学系研究科 先端循環器医科学講座　特任准教授

心不全・心筋症は多様な遺伝的背景と分子病態から構成され、同一の臨床診断であっても病態や治療反応性は大きく異なる。我々は、心筋生検・補助人工心臓植込み・心臓移植時などで得られるヒト心筋組織を対象に、ゲノム解析、シングルセルマルチオーム、空間トランスクリプトーム・プロテオーム解析を統合し、心不全・心筋症の分子病態解明を進めている。これらの統合解析から、心筋細胞の DNA 損傷やミトコンドリア機能異常、血管内皮細胞の老化、線維芽細胞や免疫細胞の病的変化など、心不全の進展や心機能回復を規定する多細胞間ネットワークが明らかになってきた。そして、これらの解析から同定した分子を起点として、遺伝子治療、ワクチン、低分子化合物による新規治療法の開発を進めている。本講演では、ヒト心筋組織のゲノム・オミックス解析から病態を理解し、患者層別化と治療法開発へつなげる「心不全精密医療」の可能性と今後の将来展望について紹介する。

SY2-2

医療系 AI 解析の進歩（医用画像から心筋組織解析まで）

大竹義人

奈良先端科学技術大学院大学　先端科学技術研究科　情報科学領域　准教授

近年、深層学習を中心とする AI 技術の進歩により、医用画像から解剖学的構造だけでなく、組織性状や疾患に関わる情報を定量的に抽出する試みが進んでいる。本講演では、演者らが進めてきた筋骨格画像解析を軸に、CT・単純 X 線画像からの骨・筋の自動認識とセグメンテーション、異なる画像モダリティ間の位置合わせ、統計モデルによる形態解析、画像生成・再構成の研究を概説する。続いて、こうした画像解析技術の心筋組織病理画像への展開として、疾患分類、異種染色画像間の位置合わせと画像生成、病理画像に基づく予後予測の研究を紹介する。特に、全国の劇症型心筋炎患者の HE 染色画像に病理基盤モデルを適用し、臨床情報との統合によって 90 日以内の生命予後を予測する試みと、予測の不確実性評価を取り上げる。医用画像から心筋組織へと対象を広げる AI の可能性と、臨床で信頼して活用するための課題を論じる。

SY2-3

ヒト iPS 由来三次元心組織を用いた HFpEF モデルの開発と SGLT2 阻害薬による治療機序の解明

谷英典

藤田医科大学 臨床再生医学講座

収縮能が保たれた心不全（HFpEF）は、高齢化に伴い患者数は増える一方だが、治療エビデンスは十分確立されていない。本研究では、ヒト iPS 細胞由来心筋細胞、心外膜細胞、血管内皮細胞、マクロファージを組み合わせた三次元心筋組織を用いて、培養皿上で HFpEF 病態を再現した。具体的には、心組織に高脂肪酸と NOS 阻害薬を加えることで、収縮能は保たれたまま、拡張能だけが低下し、BNP 上昇、線維化、Ca^{2+} 動態異常、ミトコンドリア障害等の病型が認められた。また、このモデルに治療薬候補を投与した結果、SGLT2 阻害薬のみがこの病型を改善した。作用機序として、血管内皮細胞における eNOS-cGMP-PKG シグナルの回復や、細胞内の Na^{+} や Ca^{2+} 過負荷軽減が、炎症や心筋障害改善に寄与することが示唆された。本研究で確立されたヒト由来 HFpEF モデルは、病態解明や加齢研究への応用だけでなく、新規治療薬開発や薬効評価、患者毎の個別化医療にも役立つ研究基盤として今後さらなる研究の発展が期待される。

SY2-4

ゲノム解析が拓く循環器診療の未来

伊藤薫

千葉大学大学院医学研究院　先端データ医科学

抄録：循環器疾患の多くは、遺伝的要因と環境要因が複雑に絡み合って発症する多因子疾患である。近年の大規模なゲノムワイド関連解析（GWAS）の飛躍的な進展により、疾患の発症に関わる多数の遺伝的バリアントが同定されてきた。本講演では、これら微小なリスクを持つ多数のバリアントを統合し、個人の発症リスクを定量化するポリジェニック・リスクスコア（PRS）を中心とした最新の知見を概説する。PRS は、従来の臨床的リスク因子に依存しない発症前のリスク層別化を可能にし、高リスク群への早期介入や生活習慣改善の動機付けとして強い有用性が期待されている。さらに、個人の遺伝的背景に基づいた個別化医療の臨床実装に向けた課題と展望についても議論する。ゲノム情報の実用化がもたらす、新しい循環器疾患予防と診療パラダイムの未来像を共有したい。

シンポジウム③「免疫と炎症の心実」

SY3-1

心筋炎における感染病原体の検出と病態解析

平田雄一郎

国立健康危機管理研究機構　国立感染症研究所　感染病理部　協力研究員
埼玉医科大学　総合医療センター　病理部　助教

心筋炎の原因の一つとしてウイルス感染が一般に知られているが、心筋炎症例の心筋組織から病原体遺伝子が検出されても、それが直ちに病因を示すとは限らない。国立感染症研究所 感染病理部では、病理組織検体を用いた網羅的病原体検索に加え、免疫組織化学や *in situ* hybridization による組織内局在の評価を行っている。本講演では、世界初のヒト感染例として報告された Oz virus（OZV）感染心筋炎症例における心筋細胞への直接感染の解析と、国内心筋炎症例を対象としたウイルス検出状況について紹介する。国内心筋炎コホートでは、通常診療で採取される心内膜心筋生検からのウイルスゲノム検出頻度は低く、陽性例においても病因的意義の判断には慎重な評価を要した。これらを通じ、感染病原体の検出と心筋炎の病態との関連を評価する上での病理組織学的検討の重要性について考察する。

SY3-2

クローン性造血が心血管疾患を増悪させる機序の解明

候聡志[1,2]、野村征太郎[1,2]、小室一成[2,3]

[1] 東京大学医学部附属病院循環器内科、[2] 東京大学大学院医学系研究科先端循環器医科学講座、
[3] 国際医療福祉大学

クローン性造血（CHIP: Clonal Hematopoiesis of Indeterminate Potential）は造血細胞が体細胞変異により増殖優位性を獲得し、それに由来する血液細胞がクローン性に増殖していることを指す。加齢と共に健常人でも CHIP を有するようになり、心血管疾患をはじめ、様々な疾患の予後悪化と関連することが報告されている。我々は CHIP が拡張型心筋症 (DCM) の独立した予後規定因子であることを以前に報告したが、なぜ CHIP があることで心機能が悪化するのかはまだ解明されていなかった。そこで、ヒト CHIP 保有 DCM 患者の心臓検体を用いた一核 RNA-seq 解析や空間的遺伝子発現解析、そして独自に樹立した CHIP-DCM マウスモデルを用いた検証により、CHIP における新規治療標的を探索しており、その結果について報告する。また、マウス実験にて CHIP が大動脈瘤 / 大動脈解離を悪化させるメカニズムについても調べており、臨床応用含めて報告していきたい。

SY3-3

irAE 心筋炎のスペクトラム：心筋生検 36 例の解析から

○大谷知之[1,2]、西川達哉[3,4]、野中顕子[5]、原重雄[6]、平沼永敏[7]、高谷具史[8]、浅田祐士郎[9]、
久保亨[10]、衣笠良治[11]、伊達恵美[12]、坂本央[13]、泉千里[14]、藤田雅史[4]、畠山金太[1]

[1] 国立循環器病研究センター病理部、[2] 財団新和会八千代病院病理診断科、
[3] 明石医療センター循環器内科、[4] 大阪国際がんセンター腫瘍循環器科、
[5] 兵庫県立がんセンター腫瘍循環器科、[6] 神戸市立医療センター中央市民病院病理診断科、
[7] 赤穂市民病院循環器科、[8] 兵庫県立はりま姫路総合医療センター循環器内科、
[9] 宮崎市郡医師会病院病理診断科、[10] 高知大学医学部老年病・循環器内科学、
[11] 鳥取大学医学部循環器・内分泌代謝内科学分野、[12] 岸和田市民病院病理診断科、
[13] 旭川医科大学内科学講座循環器・腎臓内科学分野、[14] 国立循環器病研究センター心不全・移植部門

【背景】irAE 心筋炎の組織学的スペクトラムや、tenascin C、PD-L1 免疫染色の意義は未解明である。【方法・結果】irAE 心筋炎確診例・臨床的疑い例 36 例の心筋生検を解析した。重症例 15 例は全例で有意な（>7 個 /mm^2）CD3 陽性 T リンパ球浸潤を呈し、8 例で myocyte loss を伴っていた。組織像はリンパ球性心筋炎のパターンであった。一方、非重症例 21 例中 5 例は炎症細胞に乏しかった（T リンパ球 ≤7 個 /mm^2）が、臨床的に心筋炎が強く疑われる例を含んでいた。Tenascin C 陽性面積割合は LVEF と負に相関したが、炎症細胞に乏しい例の一部にも陽性染色がみられた。PD-L1 陽性例は T リンパ球浸潤が高度で、他の irAE 合併頻度も高かった。【結論】irAE 心筋炎の組織像は基本的にはリンパ球性心筋炎であるが、そのスペクトラムは幅広く、炎症細胞に乏しい例の解釈には注意を要する。Tenascin C 免疫染色が診断補助となる可能性がある。PD-L1 発現は他の irAE と関連する可能性がある。

SY3-4

肺動脈性肺高血圧症を駆動する腸管 AHR リガンド過剰とその治療標的化

中岡良和

国立循環器病研究センター研究所　副所長／血管生理学部長

食事由来トリプトファンは宿主の必須栄養素である一方、腸内細菌叢による代謝で芳香族炭化水素受容体（aryl hydrocarbon receptor: AHR）を活性化するインドール化合物を生じる。肺動脈性肺高血圧症（PAH）では AHR 活性化が炎症・肺血管リモデリングを促進する（PNAS2021）。本研究では、腸内細菌叢異常、腸管上皮でのトリプトファン吸収低下、AHR 活性化インドール類の過剰産生が自己増幅的回路を形成し、PAH を維持することを明らかにした。PAH 患者を多く含むコホートでは、口腔細菌の腸管内異所性定着と菌 A の増加が、便中インドール類、腸管 AHR 活性および予後不良と関連した。ノトバイオート、薬理学的・遺伝学的解析から、細菌叢由来インドール類が AHR を介して肺血管リモデリングを悪化させることが示された。腸管内吸着物質 X はこの回路を遮断し病態を軽減した。以上より、腸管内栄養分配異常に基づく腸―肺連関は PAH の治療標的となる。

病理標本の「保管・閲覧・共有」これ1つで

デジタル病理支援クラウドシステム

PidPort

特許取得済

サーバー設置 / ソフトインストール 不要

初期導入費用 0円

スマホ/タブレット対応



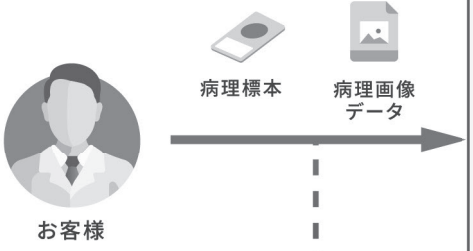

PidPort

病理診断の現場をテクノロジーでサポート

保管・管理
クラウド上で病理画像データ、症例情報を安全に保管・管理・利活用できます

閲覧・共有
独自の高速ビューワーで画像の閲覧ができ、簡単に症例の共有ができます

AI 解析※
深層学習によって開発された AI で組織・細胞を高精度で瞬時にスクリーニングや W チェックできます
※日本国内において、AI解析に関する機能については将来的な提供を計画しています。

Imaging Center

デジタル病理の環境構築をサポート

Medmain

デジタル化
お手元の病理標本を送るだけで、安価で高品質・迅速にデジタル画像化します

様々なシーンでご活用いただけます

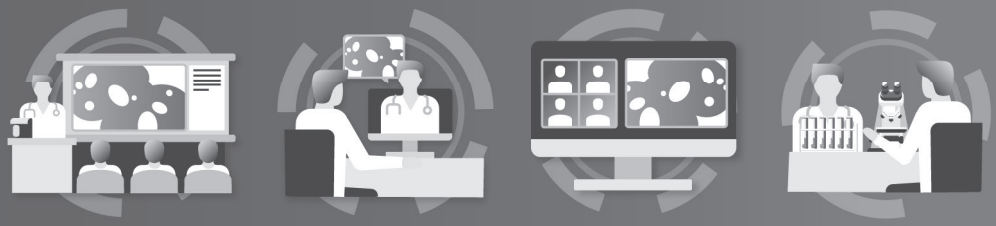

教育・研修講義

遠隔病理・コンサルテーション

カンファレンス・症例共有

共同研究

関連サービス Imaging Center 1枚から発注可能 迅速かつ高品質なバーチャルスライド作製受託サービス

Medmain
「テクノロジーでいつどこでも必要な医療が受けられる世界を」

メドメイン株式会社
福岡：福岡県福岡市中央区赤坂 2-4−5 104
東京：東京都港区南青山 2-10-11 A青山ビル2F
Email：sales@medmain.com

＼初期導入費用0円／
PidPort 無料トライアル実施中！
詳細・お問い合わせはこちらから ≫

YIA セッション

お断わり：原則的に講演者が入力したデータをそのまま掲載しておりますので、
一部施設名・演者名・用語等の表記不統一がございます。あらかじめご了承ください。

YIA-1

心筋炎の病勢を鋭敏に捉える心臓 MRI 指標は？
―発症前後及び免疫抑制療法後の 3 ポイントにおける MRI と心筋生検の対比―

○大久保武志[1]、井門燿佑[2]、神津英至[2]、小山雅之[2,3]、永野伸卓[2]、
中田潤[2]、戸田皓二郎[2]、矢野俊之[2]、古橋眞人[2]

[1] 札幌医科大学医学部　内科学講座　循環病態内科学分野　代謝・腎臓内科学部門、
[2] 札幌医科大学医学部　内科学講座　循環病態内科学分野　心臓・血管内科学部門、
[3] 札幌医科大学医学部　社会医学講座公衆衛生学分野

心筋炎増悪・軽快を鋭敏に捉える心臓 MRI（CMR）指標を、心筋病理と対比して評価した報告は限られている。抗 ARS 抗体陽性間質性肺炎の 75 歳女性。心エコーで左室収縮能が低下（LVEF 41%）、CMR では局所的な遅延造影と T1 値上昇、心筋生検では広範囲の線維化を認めていた。約 1 か月後、失神を契機に救急搬送。心電図は完全房室ブロック、心エコーでは LVEF 21％とさらに低下。CMR では T2 値の上昇が目立ち（T1 値は微増）、病理では CD45/CD68 陽性細胞浸潤と心筋細胞障害像が検出され、抗 ARS 抗体関連リンパ球性心筋炎と診断した。Impella 補助下に、免疫抑制療法を開始。補助循環は 2 週間で離脱可能となり、4 か月後（プレドニゾロン＋ミコフェノール酸モフェチル）の再生検では炎症細胞浸潤が消退、CMR では T2 値が低下、遅延造影領域が増加していた。発症前後及び免疫抑制療法後の 3 ポイントで CMR と心筋生検を同時に施行した結果、T2 値上昇が病勢変化を鋭敏に捉えていた。

YIA-2

心房性ナトリウム利尿ペプチド（ANP）の組織内分布と線維化に関する検討

○渡邊千昭[1]、宮崎海[2]、堂本裕加子[2]、石野孔佑[2]、藤井雄文[2]、北村妙子[2]、大橋隆治[2]

[1] 日本医科大学 医学部、[2] 日本医科大学 統御機構診断病理学

心房性ナトリウム利尿ペプチド (ANP) は右房心筋から分泌されて体液量調節を担う一方で、心限局性アミロイドーシスの前駆蛋白質として左房への沈着がしばしば観察される。しかし ANP の組織内分布やアミロイド沈着の詳細に関して十分に解明されていない。本研究では 2010 年から 2024 年に当施設で得られた 17 例の心耳や心房の組織切片 (中央値 67.7 歳、男性 12 例、女性 5 例) を対象に Congo red 染色や免疫組織化学的検討を行い、ImageJ 画像解析ソフトを用いて定量的に ANP 陽性面積やアミロイド沈着の有無の評価・検討をした。解析には各症例の心内膜・心外膜側各々から 300x300 μm 四方を 12 か所以上選択した。Wilcoxon の符号順位検定を行ったところ、ANP 陽性領域は心内膜側で有意に多く (p = 0.023)、ANP 沈着量は線維化と負の相関を示した (ρ = -0.75)。この結果から ANP が心房組織内の線維化と排他的関係にあることが示唆された。

YIA-3

HCM におけるミトコンドリアクリステ異常の予後解析

◯仲野晃司、山本昌良、南健太郎、川松直人、佐藤希美、町野智子、石津智子

筑波大学医学医療系循環器内科

【背景・目的】肥大型心筋症（HCM）において電子顕微鏡で評価したミトコンドリアの構造異常の意義は明らかでない。本研究では、電子顕微鏡を用いてミトコンドリアのクリステ異常と心血管イベントとの関連を検討した。
【方法】心筋生検を施行した HCM 患者 83 例を対象に、電子顕微鏡でミトコンドリアのクリステ異常を評価した。主要評価項目は不整脈・心不全入院・全死亡とした。
【結果】クリステ異常は 21 例（25.3%）に認めた。イベント発生率は異常群 52.4%（11/21 例）、正常群 4.8%（3/62 例）であり有意差を認めた（ログランク検定 p<0.001）。単変量 Cox 解析で HR 6.07（95%CI 2.69–13.70）、糖尿病・心房細動調整後の多変量解析でも HR 5.04（95%CI 2.20–11.54、p<0.001）と独立した予後予測因子であった。
【結論】HCM における心筋生検で検出されたミトコンドリアのクリステ異常は心血管イベントの独立した予測因子であり、予後層別化に有用な指標となる可能性を示した。

YIA-4

心筋生検標本におけるアミロイド沈着半定量評価と心機能との関連

○増田和希、加藤倫子、福本義弘、古田拓也、草野弘宣

久留米大学病院　心臓血管内科　病院病理部　臨床研修医

【背景】心筋生検は心アミロイドーシスの確定診断として有用であるが、アミロイド沈着量と心機能障害との関連や他組織診断との関係は十分明らかではない。
【方法】2025 年 4 月～ 2026 年 4 月に心アミロイドーシスが疑われ、コンゴーレッド染色を施行した心筋生検 66 例を対象とした。沈着量をなし、軽度、高度の 3 群に半定量評価し、心エコー指標との関連を検討した。当院ではカテーテル検査時に大腿部皮下脂肪採取による DFS 染色も併施しており、その結果も評価した。
【結果】生検標本でのアミロイド沈着は、なし 27 例、軽度 11 例、高度 28 例であった。高度群では E/e' が有意に高値であった（13 ± 5.0 vs 15 ± 5.6 vs 18 ± 7.1、p=0.0234）が、左室駆出率、左房容積係数、推定肺動脈収縮気圧では差を認めなかった。大腿部脂肪 DFS 染色は全例陰性であった。
【結論】心筋生検によるアミロイド沈着半定量評価は拡張機能障害との関連を認め、診断のみならず病勢評価にも有用である可能性が示唆された。

YIA-5

アトピー性皮膚炎に伴う高好酸球血症関連心筋障害の病型検討

○谷口元城[1]、太田慎吾[1]、尾上健児[2]、串雅紀[1]、三笠友理奈[3]、小池脩平[2]、名古路貴志[2]、
中田康紀[2]、北端宏規[1]、山本有紀[4]、坂口泰弘[5]、神人正寿[4]、彦惣俊吾[2]、田中篤[1]

[1]和歌山県立医科大学　循環器内科、[2]奈良県立医科大学　循環器内科、
[3]和歌山県立医科大学　病理診断科、[4]和歌山県立医科大学　皮膚科、
[5]医療法人　坂口クリニック

アトピー性皮膚炎（AD）に伴う高好酸球血症は心筋障害の要因となるが、その病態は多様である。本検討では血中好酸球数 1500/ μ L 以上で心不全を呈した AD 4 例を対象とし、発症前の感染徴候の有無に着目して検討した。先行感染のない 3 例はいずれも LVEF 40% 未満であったが、心筋トロポニン値上昇は軽微で、心臓 MRI は心筋炎の診断基準を満たさず、右室生検でも好酸球浸潤や心筋炎所見を認めなかった。これら症例は皮膚症状、好酸球数の改善とともに LVEF の改善を得た。一方、感染を伴う 1 例は心筋間質に多数の好酸球浸潤と心筋細胞傷害を認め、好酸球性心筋炎（EM）と診断した。好酸球非浸潤型は AD 活動性に連動した心筋障害と推測され、浸潤型は先行感染により血管透過性が亢進し EM へ進展したと考えられた。AD 関連心機能障害は非浸潤性と浸潤性のスペクトラムを呈するため、治療戦略の決定には MRI と生検を用いた組織性状評価が重要である。

YIA-6

ヒト心臓の房室接合部におけるリンパ管の分布の特徴と心臓サルコイドーシスの病変好発部位の関連

○森ちひろ[1]、松山高明[1]、佐々木陽介[2]、藤城雅也[1]、矢持淑子[2]、岩上直嗣[3]

[1]昭和医科大学医学部法医学講座、[2]昭和医科大学医学部臨床病理診断学講座、[3]国立循環器病研究センター

【目的】心臓サルコイドーシス（CS）の病変が刺激伝導系に好発する機序は未解明である。正常ヒト心臓のリンパ管分布に着目し CS の病変形成との関連を検討した。
【方法】対象は構造的異常のない成人剖検心 27 例。房室結節（AVN）、His 束、脚を含む房室接合部の組織標本を作製し、D2-40(podoplanin) 免疫染色でリンパ管を同定して、その個数と密度を計測した。
【結果】AVN および His 束近傍、三尖弁輪部でリンパ管が多く分布し、心室中隔の心筋組織内にはほとんど認めず、中心線維体付近で有意差をもってリンパ管の分布を確認した。
【考察と結論】今回、正常ヒト心臓における刺激伝導系周囲に豊富なリンパ管網が存在することが明らかになった。CS の炎症惹起時にリンパのうっ滞などの灌流変化が生じ、肉芽腫形成の基盤となっている可能性も考慮され、CS で伝導障害が頻発する新たな解剖学的根拠となる可能性が示唆された。

YIA-7

心不全と難治性心室頻拍を呈した MADB 関連心筋症における心筋組織所見と経時的変化

○南義成[1]、樋口諭[1]、吉澤佐恵子[2]、池田善彦[3]、蔡梨華[1]、
今門理紗[1]、佐藤加代子[1]、庄田守男[1]、長嶋洋治[2]、山口淳一[1]

[1] 東京女子医科大学 循環器内科、[2] 東京女子医科大学 病理診断科、[3] 国立循環器病研究センター 病理診断科

Mandibuloacral Dysplasia with type B Lipodystrophy (MADB) は、ZMPSTE24 遺伝子異常による Prelamin A 成熟障害を背景とした稀な Laminopathy である。

51 歳女性。幼少期より脂肪萎縮を認めた。42 歳時に心不全に対して精査され、心筋生検では軽度の心筋細胞肥大と変性、線維化が認められた。その後、早老症様顔貌と遺伝子検査より MADB と診断され、メトレレプチン補充療法が開始された。51 歳時に持続性心室頻拍で入院となった。心筋生検では、心筋細胞に脂肪滴沈着が認められ (PLIN2 陽性)、Lamin A/C が核膜に強陽性を示した。42 歳時と比較して、心内膜肥厚及び間質線維化は進行していた。MADB 関連心筋症は核膜異常に加え脂肪滴沈着を伴い、Laminopathy のみならず、脂質代謝異常を含む複合的病態が心筋傷害進展に関与する可能性が示唆された。





Better Health,
Brighter Future

タケダは、世界中の人々の健康と、
輝かしい未来に貢献するために、
グローバルな研究開発型のバイオ医薬品企業として、
革新的な医薬品やワクチンを創出し続けます。

1781 年の創業以来、受け継がれてきた価値観を大切に、
常に患者さんに寄り添い、人々と信頼関係を築き、
社会的評価を向上させ、事業を発展させることを日々の行動指針としています。

武田薬品工業株式会社
www.takeda.com/jp

Takeda

一般口演

お断わり：原則的に講演者が入力したデータをそのまま掲載しておりますので、
一部施設名・演者名・用語等の表記不統一がございます。あらかじめご了承ください。

OR1-1

心筋生検で結晶沈着を認めた末期腎不全の原発性高シュウ酸尿症症例

○佐藤弘基、吉田昌平、岡田寛史、森三佳、薄井荘一郎、坂田憲治、高村雅之

金沢大学附属病院　循環器内科

症例は 47 歳女性。幼少期より尿蛋白陽性、尿路結石を指摘され、手術加療、結石破砕術を繰り返しつつ近医に通院していた。X-12 年の健康診断で腎機能低下、血圧高値を指摘され、経時的に腎機能は悪化し X-5 年より腹膜透析が導入された。腎移植を検討していたが X-1 年に遺伝子検査で原発性高シュウ酸尿症（Ⅰ型ヘテロ結合）と診断され、肝腎同時移植の必要性を指摘された。評価目的に当院を紹介受診。心臓超音波検査で壁肥厚と輝度上昇､左室収縮障害を認めたため当科紹介となった。心筋生検で心筋内にシュウ酸カルシウム結晶の沈着を認めたことからシュウ酸沈着による心筋障害と診断し、HFrEF としての加療を開始した。
【考察】高シュウ酸尿症を背景とした左室収縮障害に対して心筋生検でシュウ酸カルシウム結晶の沈着を認めた。シュウ酸沈着による不整脈が本疾患の死因の大半を占めるとされる。原発性高シュウ酸尿症の明確な心筋生検所見を得た症例であり、報告する。

OR1-2

心筋生検による心筋炎の診断を契機に慢性活動性 EB ウイルス病の診断に至った一例

○津田浩佑、藤田修一、神﨑裕美子、楠本紘史、中村暢洋、森田英晃

大阪医科薬科大学　循環器内科

症例は 20 歳代男性。3 か月持続する不明熱の精査目的に X 年 10 月に当院総合診療科へ紹介された。肝脾腫、リンパ節腫大を認め施行された肝・リンパ節生検では診断に至る所見は得られなかった。X+1 年 1 月、頻脈と心膜液貯留のため当科へ紹介された。心電図では心拍数 130 回 / 分の異所性心房調律が疑われたが、薬物療法に不応で経時的に左室収縮能低下が進行した。心筋症の鑑別目的に施行した心筋生検で、リンパ球浸潤と近接心筋細胞傷害を認め、慢性活動性心筋炎に合致する所見を得た。ステロイド投与を考慮したが、投与前に慢性ウイルス感染症を再検討したところ、全血 EBV-DNA 約 51 万 IU/mL と著明高値で、心筋浸潤リンパ球の一部が EBER-ISH 陽性を示したことから､慢性活動性 EB ウイルス病（CAEBV）と診断した。CAEBV による心筋炎の報告は稀であり、心筋生検が全身性疾患の診断契機となった一例として報告する。

OR1-3

50 歳代で診断された野生型 ATTR 心アミロイドーシス（ATTRwt-CM）の 2 例 ―若年診断例における心筋生検の有用性―

○黒木康平[1]、鶴田敏博[1,2]、水光洋輔[1]、内田暁子[1,3]、栗山根廣[4]、
魏峻洸[3]、山下篤[3]、浅田祐士郎[5]、松浦祐之介[1]、海北幸一[1]

[1]宮崎大学医学部　内科学講座　循環器・腎臓内科学分野、[2]宮崎大学医学部　血液・血管先端医療学講座、
[3]宮崎大学医学部　病理学講座　構造機能病態学分野、[4]宮崎市郡医師会病院循環器内科、
[5]宮崎市郡医師会病院病理診断科

症例 1：58 歳男性。30 歳代に股関節人工骨頭置換術の既往がある。心エコー図検査で左室壁肥厚 (14 mm)、99mTc-PYP シンチグラフィでは Grade 3 の心筋集積を認めた。心筋生検では、置換性の TTR 陽性のアミロイド沈着を確認した。TTR 遺伝子変異は認めず、ATTRwt-CM と診断した。
症例 2：58 歳男性。40 歳代で脊柱管狭窄症の既往を有する。心エコー図検査では左室壁肥厚 (14mm) を認めた。99mTc-PYP シンチグラフィで Grade 3 の心筋集積を認め、心筋生検にて心筋周囲性に TTR 陽性のアミロイド沈着を確認した。TTR 遺伝子変異を認めず、ATTRwt-CM と診断した。
変形性関節疾患や脊柱管狭窄症の既往を有する心不全症例では、比較的若年であっても ATTRwt-CM を鑑別に挙げることが重要である。心筋生検は ATTRwt-CM の確定診断に有用であり、適切な診断および治療介入につながる。

OR1-4

トランスサイレチン型心アミロイドーシスにおける病理学的線維化および ECV の予後予測因子としての意義

○藤田美穂[1]、小林茂樹[2]、石川真帆[1]、中嶋佑輔[1]、縄田純也[1]、中村吉秀[1]、小室あゆみ[1]、
南野巧真[1]、石口博智[1]、藤村達大[1]、吉賀康裕[1]、岡村誉之[1]、星井嘉信[3]、佐野元昭[1]

[1]山口大学医学部附属病院　器官病態内科学、[2]山口大学医学部　高齢者心不全治療学講座、
[3]山口大学医学部附属病院　病理診断科

背景：トランスサイレチン型心アミロイドーシス（ATTR-CM）における病理学的線維化は、不可逆的心筋障害と考えられている。目的：ATTR-CM におけるアミロイド沈着量、心筋線維化、心臓 MRI（CMR）指標、および予後との関連を検討した。方法：生検で診断した ATTR-CM 29 例を前向きに登録した。病理学的にアミロイド沈着量（%ATTR）と心筋線維化（%Fibrosis）を定量化し、CMR 指標として ECV を評価した。主要評価項目は全死亡または心血管入院とした。結果：%ATTR は心筋線維化および心筋細胞脱落と有意に関連した。多変量解析で心筋線維化は独立した予後予測因子であり、高度線維化群は予後不良であった。同様に、ECV は %ATTR と %Fibrosis に有意に相関し、ECV が独立した唯一の予後予測因子であった。結論：ATTR-CM において心筋線維化は不可逆的心筋障害を反映する強力な予後予測因子であり、ECV はアミロイド沈着と線維化を反映する有用な指標である可能性が示された。

OR1-5

脊柱管アミロイドーシスを契機に診断された ATTR-CM の臨床病理学的検討

甲木雅人[1]、熊丸浩二[2]、播广谷勝三[2]、東保太郎[3]、阿部弘太郎[4]

[1] 九州大学病院別府病院 循環器内科、[2] 九州大学病院別府病院 整形外科、
[3] 九州大学病院別府病院 検査室、[4] 九州大学病院 循環器内科

【背景】脊柱管アミロイドーシスはトランスサイレチン型心アミロイドーシス（ATTR-CM）の前駆病変として注目されているが、その臨床像および病理学的特徴については十分明らかではない。
【方法】脊柱管アミロイドーシスを契機に当科紹介となり、心筋生検を施行した 52 例を後方視的に検討した。
【結果】8 例で ATTR-CM と診断した。3 例では著明な左室肥大や apical sparing を伴う進行例であったが、5 例では左室肥大は軽度で、トロポニン陰性例や心筋シンチグラフィ・心臓 MRI で軽微な所見にとどまる症例を認めた。心筋病理では少量のアミロイド沈着や電子顕微鏡でのみ確認された症例を含んでいた。
【結論】脊柱管アミロイドーシスを契機として、画像所見やバイオマーカー異常が軽微な段階で診断される ATTR-CM 症例が存在した。病理学的評価は、これらの症例の病態理解に寄与する可能性が示唆された。

OR1-6

正常・病態心筋における心周期相依存的 Redox 代謝変化の評価

○何文晋[1]、原田義規[1]、田中秀央[1,2]

[1] 京都府立医科大学、[2] 京都先端科学大学

心筋組織の酸化還元（Redox）状態は、心機能および病態形成と密接に関わるが、心周期相や病態に伴う動的変化は十分に明らかでない。本研究では、Langendorff 灌流ラット心を 0.5 Hz 刺激下で収縮期または拡張期に位相標的急速凍結し、ラマン分光法により還元型シトクロム信号およびミオグロビン酸素化状態を評価した。収縮期では拡張期に比べ還元型シトクロム信号が増大し、酸素化ミオグロビン信号は低下した。この相差は収縮抑制により消失し、機械的収縮が Redox 代謝変化に関与することが示された。心室細動後には還元型シトクロム b および c 信号が著明に増大し、病態心筋における Redox 代謝異常が示唆された。一方、再灌流障害心では拡張期の酸素化／脱酸素化ミオグロビン比が低下し、ミオグロビン酸素結合能の異常が示唆された。以上より、心筋組織 Redox 状態は心周期相に応じて動的に変化し、病態心筋では Redox 代謝と酸素利用の不均衡が顕在化する可能性が示された。

OR2-1

急性心筋炎における免疫細胞浸潤の空間解析と心筋障害との関連

○中田康紀[1]、尾上健児[1]、片桐美香子[2]、野村征太郎[2]、小池脩平[1]、
名古路貴志[1]、中野知哉[1]、坂口泰弘[1]、彦惣俊吾[1]

[1]奈良県立医科大学 循環器内科、[2]東京大学 循環器内科

2011年から2023年に当院へ入院した急性心筋炎18例を対象に、心筋生検検体を用いてPhenoCycler（組織免疫多重染色解析システム）による解析を行った。平均年齢は51歳、男性が72%で、18例中14例で機械的循環補助を要した。重症度と局所免疫応答との関連を検討するため、免疫細胞および関連分子の空間的局在を解析した。重症例ではCD4陽性細胞およびCD8陽性細胞の著明な浸潤を認め、CD4およびCD8とそれぞれ共局在を呈するサイトカイン、細胞傷害性物質が認められた。このうち、分子Xの発現は心筋トロポニン値と強い相関が認められた。本解析により、免疫細胞と関連分子の空間的局在が可視化され、重症急性心筋炎における局所免疫応答の特徴が明らかとなった。代表的な症例と併せて報告する。

OR2-2

小児心筋炎の多施設共同レジストリ研究

○石田秀和[1]、武田充人[2]、永井利幸[3]、廣野恵一[4]、
金基成[5]、高月晋一[6]、鈴木忠樹[7]、山田佑也[8]、
小垣滋豊[9]、尾上健児[10]、宗内淳[11]、今中恭子[12]

[1]大阪大学大学院医学系研究科小児科学、[2]北海道大学大学院医学研究院小児科、
[3]北海道大学大学院医学研究院循環器内科、[4]富山大学医学部附属病院、
[5]国立成育医療研究センター循環器科、[6]東邦大学大森病院小児科、
[7]国立感染症研究所、[8]あいち小児保健医療総合センター循環器科、
[9]大阪府立急性期・総合医療センター小児科新生児科、[10]奈良県立医科大学循環器内科、
[11]JCHO九州病院小児科、[12]三重大学大学院医学系研究科修復再生病理学

背景：小児急性心筋炎の治療法や長期予後は十分に明らかでない。本研究では全国多施設レジストリを構築し、臨床像と予後を検討した。
方法と結果：2012–2022年に全国35施設で臨床的に診断された18歳未満の心筋炎276例を解析した。発症年齢中央値は9歳、心筋生検は60例(21%)で実施されていた。病原体検索実施266例中58例（22%）で病原体同定され、SARS-CoV-2、インフルエンザウイルス、パルボウイルスB19が多かった。機械的補助循環を40%、ステロイドパルスを18%、免疫グロブリン療法を60%で実施された。入院中死亡率は13%で、神経学的後遺症を6%に認めた。死亡関連因子はCK-MB高値、LVEF低値、病原体同定、ステロイドパルス療法であった。発症1年後も20%でβ遮断薬が継続され4例(2%)でステロイド内服継続されていた。
結語：小児急性心筋炎は40%で機械的補助循環を要し入院中死亡率は13%であった。長期的な心機能および心血管イベントの追跡が重要である。

OR2-3

マダニ咬傷後に完全房室ブロックで発症し、劇症型心筋炎へ進展した急性リンパ球性心筋炎の一例

○有村忠聴[1]、平田哲夫[1]、竹野雄文[1]、加藤誠也[2]、三浦伸一郎[3]

[1]福岡大学病院　循環器内科、[2]福岡県済生会福岡総合病院　病理診断科、
[3]福岡大学医学部　心臓・血管内科学

ダニ媒介感染症は温暖化や野外活動により西日本を中心に増加傾向にある。50 歳代の女性で山歩き中にマダニに刺され皮膚科で残存部除去と抗菌剤投与されたが、2 週間後に胸痛、心窩部痛、上下肢紅斑を自覚、更に痙攣様症状を来たし近医受診、完全房室ブロックとトロポニンⅠ上昇を認め当院搬送となった。冠動脈造影で有意狭窄はなく、急性心筋炎として管理したが、心機能低下と低心拍出が進行、心筋生検と Impella CP を施行した。生検では高度単核球浸潤、近接効果を伴う心筋傷害像を認め、活動性の高い急性リンパ球性心筋炎と診断した。ライム病、猩紅熱、恙虫病、SFTS は陰性、網羅的な病原体検査を予定している。本例は臨床経過と病理所見からマダニ咬傷に関連した心筋炎が疑われる。ダニ咬傷後、数日～数週間後に遊走性紅斑が先行し、進行性の伝導障害で発症する例が多いとされ、本例のように劇症化することもあり注意が必要である。

OR2-4

急性心筋炎新国際病理診断基準策定における非心筋炎症例心内膜心筋生検の CD3 陽性 T リンパ球浸潤の検討

関敦子[1]、吉澤佐恵子[1]、七里守[2]、長嶋洋治[1]、大郷恵子[3]

[1]東京女子医科大学病院 病理診断科、[2]榊原記念病院 循環器内科、
[3]国立循環器病研究センター 病理部

急性心筋炎の診断には心筋生検による病理診断が重要である。Dallas 基準は HE 染色に基づき、明らかな心筋炎病巣では有用である一方、炎症が軽度で心筋傷害が不明瞭な症例では診断者間差や感度の低さが課題である。2024 年 3 月、国際的な急性心筋炎新病理診断基準策定を目的とする国際会議が開催され、免疫染色で同定される T リンパ球数と分布を加味した診断基準が検討された。新基準制定のためには、非心筋炎症例の免疫細胞浸潤程度を基盤データが必要であり、大郷、関らを含む 6 施設が参加し、非心筋炎症例 359 例の心筋生検における CD3 陽性リンパ球数を解析した。その結果、最もリンパ球数の多い高倍率視野で平均 3.1 個、中央値 2 個であり、96% 以上が 10 個未満であった。本結果は 2025 年 Seaport 基準策定の基盤データとなった。

OR2-5

心筋炎における免疫極性の病理学的特徴：COVID-19 ワクチン関連、ICI 関連、急性 / 劇症型心筋炎の比較解析

○廣江道昭[1]、丸山和晃[2]、中森史郎[1]、大森拓[1]、森脇啓至[1]、土肥薫[1]、
今中恭子[1]、田村雄一[3]、奥村貴裕[4]、田尻和子[5]

[1]三重大学循環器腎臓内科、[2]三重大学修復再生病理学、[3]国際医療福祉大学三田病院循環器内科、
[4]藤田医科大学循環器内科、[5]国立がん研究センター東病院循環器科

背景：心筋炎は発症背景により免疫応答が大きく異なる。 対象と方法：COVID 19 mRNA ワクチン関連（40 例）、免疫チェックポイント阻害薬（ICI）関連（35 例）、急性／劇症型心筋炎（39 例）の心内膜心筋生検標本を対象に、病理組織像および免疫細胞サブセットの免疫染色を比較した。 結果：ワクチン関連心筋炎では、$CD8^+$T 細胞優位のリンパ球性、好酸球性、混合型の 3 表現型を認め、多様な免疫刺激の関与が示唆された。ICI 関連心筋炎では発症時期により所見が異なり、早期例では $CD8^+$T 細胞とマクロファージの著明な浸潤を、subclinical 期を経た晩期例では軽度炎症と散在性 T 細胞浸潤、線維化を認めた。急性／劇症型心筋炎では、軽度炎症から急性壊死性病変まで多様な免疫細胞浸潤が特徴であった。 結論：心筋炎は背景や時相に応じて免疫極性が変化し、病型特異的免疫表現型の理解が診断および治療選択に重要である。

OR2-6

行政解剖例における生前未診断致死性心筋炎の疫学的検討

貝森峻[1,2,3]、渡貴博[1]、早田璃菜[1]、伊藤和穂[1]、谷藤隆信[1]、西田陽登[2]、酒井健太郎[1]、林紀乃[1]

[1]東京都監察医務院、[2]大分大学医学部診断病理学講座、[3]同法医学講座

【背景】心筋炎のうち、生前に診断されないまま死亡する例の実態は不明である。【方法】1995 年から 2025 年に東京都監察医務院で施行された行政解剖 74,113 例を対象に、死因が心筋炎と判定された症例を後方視的に検討した。【結果】心筋炎を死因とした症例は 293 例で、全例で生前の診断または臨床的疑いの記録は認めなかった。年齢層別頻度は 0–19 歳で最も高く、同群 33 例中、死亡前の症状記録は 29 例 (87.9%)、病院受診歴は 18 例 (54.5%) であった。全体では有症状 200 例 (70.7%)、病院受診 83 例 (29.4%) だが、受診時に心筋炎を疑われた例はなかった。胸痛の記録頻度は全年齢層で低く (8.1%)、解剖が網羅的な 0–19 歳でも 6.1% にとどまった。【結論】行政解剖で死因が判明する心筋炎は若年層に高頻度であった。胸痛を欠く症例が大半を占め、生前診断の困難さに関与した可能性がある。

OR3-1

小児拘束型心筋症における左房リモデリングの病理学的検討
- 左房繊維化と臨床像の関連 -

○石井良、楠森智子、太田雅貴、谷村駿介、皇甫奈音、林田由伽、
長野広樹、加藤温子、石田秀和、成田淳、北畠康司

大阪大学医学部附属病院

【背景】拘束型心筋症（RCM）は左房拡大と拡張障害を特徴とする予後不良な心筋症であるが、左房病理に関する報告は少ない。【目的】小児 RCM における左房線維化と臨床像との関連を検討する。【方法】心臓移植時または死亡時剖検で得られた小児 RCM10 例を対象とした。左房組織の Masson trichrome 染色標本から左房線維化率を定量化し、心エコーおよび心臓カテーテル検査所見との関連を検討した。【結果】発症年齢中央値は 6.0 歳（IQR 4.5–8.5）であった。転帰は心臓移植 8 例、VT/VF による死亡 2 例であった。左房線維化率は 9.9%（IQR 4.9–16.7%）で、左房ストレインと負の相関傾向を、左房容積と正の相関傾向を認めた。一方 LVEDP および PCWP との明らかな関連は認めなかった。【結論】病理学的な左房線維化の進行度は、心エコーにおける左房機能障害と相関しており、左房線維化は RCM の病態進行を反映する重要な因子であると考えられた。

OR3-2

2 回の心房筋生検により心房細動における心房筋変化を経時的に評価し得た一例

○中山万莉、山口尊則、枝吉誠、西村優希、大迫亮介、新里広大、七田茂輝、中島夏奈

佐賀大学医学部附属病院循環器内科

40 歳男性。X − 8 年に約 3 年間持続する心房細動にて当院紹介となった。初診時に甲状腺機能亢進を認め、その加療を行い、以後、電気的除細動および抗不整脈薬にて洞調律を維持した。X − 4 年、甲状腺機能が安定しているにもかかわらず心房細動が再発し、初回カテーテルアブレーションを施行した。同時に心房生検を施行したところ、高度細胞間隙拡大を認めた。X − 1 年に心房細動が再発し、2 回目のアブレーションと心房生検を施行し、前回認めた高度の細胞間隙拡大が線維化組織によって置換されていた。本症例は、心房細動における間質リモデリングが細胞間隙の拡大を先行変化として生じ、その後に線維化へ移行するという時間的変化を組織学的に捉えた、極めて稀有な症例である。本症例では甲状腺機能亢進症がこの間質リモデリングに影響を与えた可能性は否定できないが、心房細動における間質リモデリングの機序解明に資する示唆に富む症例と考えられた。

OR3-3

両心室生検により arrhythmogenic cardiomyopathy の診断に至った強皮症患者の一例

○西尾亮[1]、松本賢亮[1]、新倉悠人[1]、河﨑悟[1]、星島正彦[1]、湯村香子[2]、横崎宏[2]

[1]兵庫県立丹波医療センター循環器内科、[2]兵庫県立丹波医療センター病理診断科

症例は 69 歳女性。１０年前に強皮症に伴う肺高血圧症を疑われ精査の結果、pre-capillary PH と診断され、左室駆出率は 50% 以上あったため HFpEF として降圧薬と心室性期外収縮に対するβ遮断薬を中心とした治療が行われていた。転居を機会に 1 年前から当院へ通院していたが、心不全増悪を起こし入院。入院中の心エコー図検査では後部中隔や下壁中部、右室自由壁に壁運動異常が見られたが、冠動脈造影では冠動脈病変は見られなかった。心サルコイドーシスを疑い撮影されたガドリニウム造影心臓 MRI では右室内膜下と中隔中層の遅延造影効果が得られ、心筋炎の可能性が考えられた。診断のため両心室生検を行った。左室生検、右室生検ともに心筋の脂肪浸潤の所見が見られ、Padua criteria では右室で 3 項目、左室で 1 項目の大基準を満たし arrhythmogenic cardiomyopathy (ACM) と診断した。長期間診断がつかず、両心室心筋生検を行うことで診断に至った ACM の一例を報告する。

OR3-4

家族性拡張型心筋症として加療中に失神を契機として DSP 変異による不整脈源性左室心筋症と確定診断した一例

○山口隼弥、加藤恵理、伊藤俊亮、和田信一郎、三宅可奈江、
米田史哉、長央和也、牧山武、堀江貴裕、尾野亘

京都大学医学部附属病院　循環器内科

症例は 63 歳男性。21 年前に家族性拡張型心筋症（DCM）と診断。薬物療法下で心不全入院なく経過していたが、心停止を疑いうる意識消失のため緊急入院となった。第 4 病日の心臓 MRI にて左室中層～心外膜側に広範なガドリニウム遅延造影と脂肪浸潤を、造影 CT にても左室・心室中隔の脂肪浸潤を認め、不整脈源性左室心筋症（ALVC) が疑われた。第 9 病日に ICD 留置後、第 12 病日に 210bpm の心室頻拍が出現し ATP1 回で停止した。第 20 病日に施行した左室心筋生検では、電顕所見上で心筋細胞変性、介在板開大と間質線維化を認め、遺伝子解析によりデスモプラキン (DSP) 遺伝子のナンセンス変異を同定、ALVC と確定診断した。DCM として加療中の失神に対して適切な ICD 留置を行い、画像・病理・遺伝子の多角的アプローチにより ALVC を特定しえた一例を報告する。

OR3-5

心臓移植時の摘出心にて ALVC と考えられた一例

○久松恵理子[1]、近都正幸[1]、久保田義朗[1]、田中伴典[2]、佐藤琢真[3]、雨宮妃[4]、
松本学[4]、池田善彦[4]、畠山金太[4]、塚本泰正[3]、大竹寛雅[1]

[1]神戸大学大学院医学研究科　内科学講座・循環器内科学分野、
[2]神戸大学大学院医学研究科　病理部学講座・病理診断学分野、
[3]国立循環器病研究センター　移植医療部、
[4]国立循環器病研究センター　病理部

症例は 60 歳代女性。40 歳時より不整脈を指摘され精査の結果 DCM と診断された。その後心室頻拍 (VT) を認め、44 歳時に ICD を装着された。その後も VT に対して ICD のショック作動を認め、経時的に左室拡大と左室駆出率の低下を認めた。59 歳時に COVID-19 ワクチン接種後に VT storm となり、アブレーションを施行し、心臓移植登録をした。同年に植込型左室補助人工心臓 (VAD) を装着し、手術時に心外膜アブレーションも施行した。VAD 装着後は VT なく経過し、約 5 年待機後に心臓移植術を施行した。移植登録時の右室心筋生検では線維化はあるも脂肪浸潤は認めず、VAD 装着時の左室心尖部検体では間質性と置換性線維化は軽度であり、軽度の脂肪浸潤を認めた。移植時の摘出心の病理所見では、脂肪組織の浸潤を伴う間質性・置換性線維化を認め、免疫染色の結果より ALVC を疑う所見であった。文献的考察を加えて報告する。

OR3-6

長期保存 FFPE 心筋生検を用いた Smart-3SEQ 法による心不全の網羅的遺伝子発現解析

中川仁、尾上健児、玉置智隆、水田啓太、中田康紀、彦惣俊吾

奈良県立医科大学

【背景】ホルマリン固定パラフィン包埋（FFPE）心筋生検検体は長期保存可能であるが、微量かつ RNA が断片化しており、網羅的遺伝子発現解析は困難である。
【方法】断片化 RNA を微量検体から解析可能な Smart-3SEQ 法を用い、対照 2 例、HFrEF 19 例、HFpEF 18 例の保存 FFPE 心筋生検検体を解析した。
【結果】最長 15 年前の生検検体から cDNA を作製できた。得られた遺伝子発現は GTEx 左室データと相関し、各群は主成分分析で比較的近接して分布した。ATP 産生関連遺伝子は HFrEF、HFpEF の両群で低下した。一方、dystrophin、titin、desmoplakin は HFrEF より HFpEF で高発現であった。
【結論】Smart-3SEQ 法により長期保存 FFPE 心筋生検検体の網羅的遺伝子発現解析が可能であり、心不全病態の後方視的解析に有用と考えられた。



高脂血症治療剤

薬価基準収載

パルモディア®XR錠 0.2mg 0.4mg

PARMODIA® XR TABLETS 0.2mg·0.4mg（ペマフィブラート徐放錠）

処方箋医薬品：注意－医師等の処方箋により使用すること

「効能又は効果」、「用法及び用量」、「禁忌を含む注意事項等情報」 等については電子添文をご参照ください。

製造販売元（文献請求先及び問い合わせ先）
興和株式會社
東京都中央区日本橋本町三丁目4-14

2024年5月作成

cobas®

Roche

心不全マーカー

NT-proBNP

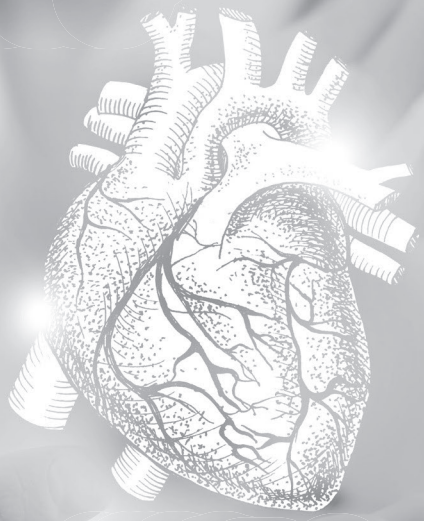

心筋傷害マーカー

高感度トロポニンT

その1分1秒のために、
ロシュは血液検査で循環器診療に貢献。

High Speed

迅速9分測定

STAT 9分法による迅速測定

High Quality

ECLIA法

豊富なエビデンスと確かな採用実績

High Efficiency

血清/血漿検体に対応

血清検体測定による検査の簡便性

目指したのは、より迅速で、より正確で、
より効率のいい血液検査。
ロシュのエクルーシス試薬による
血液検査は、臨床で求められる
「声」に応え、よりスピーディで最適な
循環器診療の実現に貢献します。

エクルーシス試薬 NT-proBNP II
製造販売認証番号：22000AMX01880000
エクルーシス試薬 トロポニンT hs
製造販売認証番号：221AAAMX00038000

diagnostics.roche.com

ロシュ・ダイアグノスティックス株式会社
https://www.roche-diagnostics.jp
0120-600-152

エクルーシスはロシュの登録商標です

ポスター発表

お断わり：原則的に講演者が入力したデータをそのまま掲載しておりますので、
一部施設名・演者名・用語等の表記不統一がございます。あらかじめご了承ください。

PS1-1

3 剤併用免疫抑制療法を要した急性巨細胞性心筋炎の 1 例

○岡本公志、神坂恭、今井孝一郎、山田亮太郎、久米輝善、根石陽二、上村史朗

川崎医科大学 循環器内科学

７６歳女性。Ｘ－５年より中等症大動脈弁狭窄症で当科通院中であった。両下腿浮腫を主訴に受診し、血液検査にて CK 797 IU/ L、トロポニン I は 10.455 ng/mL と上昇を認めた。同日施行した冠動脈造影検査では急性冠症候群を示唆する所見なく、心筋炎と判断し、心筋生検を施行した。多核巨細胞を多数認め、近傍には脱顆粒を伴う好酸球浸潤も散見され、急性巨細胞性心筋炎と診断した。第７病日からステロイドパルス療法を開始し、第１０病日からプレドニン単剤による後療法に移行したが、CK の再上昇があり、第１２病日からシクロスポリンを追加施行した。しかしながら、制御不十分であり、再度ステロイドパルス療法を施行し、第２２病日からシクロスポリンに加えて、ミコフェノール酸モフェチルを追加した。第３２病日に再心筋生検を施行し、炎症の残存認めるも、巨細胞の消失を確認した。治療効果の判定に、再生検が有用であった。

PS1-2

心内膜心筋生検と臨床所見の乖離を認めた巨細胞性心筋炎の一例

○飯倉早映子、石井俊輔、春木耀介、中原翔平、渡辺友樹、
瀧上悠、江田優子、飯田祐一郎、池田祐毅、鍋田健、阿古潤哉

北里大学　医学部　循環器内科学

25 歳男性。感冒症状後に呼吸困難が出現し、急性心筋炎疑いで当院搬送となった。心筋生検で好酸球浸潤を伴う多核巨細胞を認め、巨細胞性心筋炎と診断した。ステロイドパルスおよびシクロスポリン併用療法を開始したが、心室細動による循環破綻から VA-ECMO + Impella (ECPELLA) を要した。その後、左室機能は改善し、第 9 病日に ECPELLA を離脱した。第 18 および 35 病日の心筋生検では多核巨細胞は消失したが、細胞傷害を伴う炎症細胞浸潤が残存した。一方、血清トロポニン値は陰性化し、心臓 MRI でも活動性炎症を示唆する所見は乏しく、左室機能も正常化したため、免疫抑制療法は強化せず、ステロイドを漸減した。その後も臨床所見の再燃なく第 50 病日に退院した。病理学的所見と臨床所見に乖離を認め、現在も心筋生検を含めた慎重な経過観察を継続している。巨細胞性心筋炎における治療反応性評価および免疫抑制療法調整の難しさを示す一例として報告する。

PS1-3

心筋生検が唯一診断根拠となった劇症型好酸球性心筋症の一例

○栃洞亮太、金森寛充、一柳肇、石原丈士、増田悠人、山本沙央里、石黒まや、
山田良大、吉田明弘、湊口信吾、川口智則、渡邉崇量、高杉信寛、大倉宏之

岐阜大学医学部附属病院

85 歳男性。1 週間前からの下痢・食欲不振と胸部不快を主訴に受診。心電図で胸部誘導に ST 異常、心エコー図でびまん性壁運動低下を、血液検査でトロポニン T 陽性を認めた。冠動脈造影では虚血性心疾患は否定的であり急性心筋炎と診断し CCU 管理とした。第 2 病日に血圧低下と血中乳酸値上昇を認め、急激に循環不全が進行したため、劇症化と診断し体外補助循環（PCPS・IMPELLA）を導入、その際に心筋生検を行った後にステロイドパルス療法を開始した。第 5 病日、病理部より高度の好酸球浸潤および脱顆粒、心筋融解像が報告された。入院経過中に末梢血好酸球の増多は見られなかったが病理結果より好酸球性心筋炎と診断しステロイドを漸減した。第 15 病日心機能は改善し、補助循環を離脱した。好酸球性心筋炎は本症例の様に末梢血好酸球増多を伴わない症例も存在する。心筋炎の診断・治療のためには積極的な心筋生検が有用であることが示唆された。

PS1-4

COVID-19 感染後に劇症型心筋炎を発症した小児 COVID-19 関連多系統炎症性症候群の一例

○浅井祐志[1,2]、中田康紀[1]、辻井信之[3]、中野知哉[4]、石原里美[1]、
橋本行弘[1]、中川仁[1]、上田友哉[1]、尾上健児[1]、彦惣俊吾[1]

[1] 奈良県立医科大学附属病院　循環器内科、[2] 南奈良総合医療センター　循環器内科、
[3] 奈良県立医科大学附属病院　小児科、[4] 大和高田市立病院　循環器内科

症例は 13 歳、男性。生来健康で学校健診で異常は指摘されたことはなかった。20XX 年 8 月初旬に COVID-19 感染症に罹患し感冒症状のみで軽快したが、同月 22 日に発熱、翌 23 日に嘔気と目眩を自覚した後に意識消失したため救急要請された。救急隊到着時 CPA であったが当院救命センター到着後に ROSC し、COVID-19 PCR 検査は陰性であり、心エコー図検査で全周性の壁運動低下を認めたため当科へ紹介となった。冠動脈造影で冠動脈に狭窄を認めず、左室後壁より心内膜心筋生検を施行され、病理結果で心筋細胞の融解と間質に多数のリンパ球浸潤を認めたためリンパ球性心筋炎と診断した。経過から小児 COVID-19 関連多系統炎症性症候群による劇症型心筋炎が疑われ、ステロイドパルス及び IVIG 療法を行い左室壁運動は経時的に改善を示し、リハビリテーションを行い第 70 病日に自宅退院した。本症例は、本邦で報告が数少ない小児 COVID-19 関連多系統炎症性症候群の一例であり、文献的考察を交えて報告する。

PS1-5

多核細胞が散在するも免疫抑制治療なしで寛解が得られた劇症型心筋炎の一例 ～巨細胞性心筋炎の定義は？～

○澤口源太、柏村健、田村匠、平山頌、井神康宏、酒井亮平、久保田直樹、猪又孝元

新潟大学医歯学総合病院　循環器内科

【症例】65 歳女性。感冒罹患後から続く倦怠感を契機に受診し、高度な左室壁運動低下と無脈性の持続性心室頻拍を認めた。冠動脈に有意狭窄はなく、劇症型心筋炎・心原性ショックとの診断のもと Impella を含めた機械的循環補助を導入した。第 2 病日に心筋生検を施行し、迅速標本でリンパ球性心筋炎と診断し、免疫抑制治療はせずに心機能と循環動態は改善し、第 6 病日に MCS を離脱した。その後、永久標本で径 25 μ m 前後で 5 ～ 8 核を有し無構造な胞体を有する巨細胞様の細胞が散在することが確認され、追加の免疫染色でも CD68 陽性の多核細胞がみられた。本症例を臨床的あるいは病理学的に巨細胞性心筋炎と診断してよいか治療をどうすべきかを含め提示する。

PS2-1

ペムブロリズマブ投与後に劇症型心筋炎をきたし ECPELLA・一酸化窒素吸入・ステロイドパルスで救命した一例

○堀光一朗[1]、新井陸[1]、母坪友太[1]、奥村恭男[1]、宇都健太[2]、羽尾裕之[2]

[1] 日本大学医学部 内科学系循環器内科学分野、[2] 日本大学医学部　病態病理学系人体病理学分野

【症例】58 歳女性。ステージ 4A 子宮頸がんに対しペムブロリズマブ投与 1 週間後に呼吸困難が出現し入院。入院時 EF 43%、NTproBNP 41,127 pg/mL と高値だがトロポニン I は陰性。第 2 病日に EF 10% へ急速低下し心原性ショック（SCAI D）を呈した。緊急心筋生検・右心カテ施行後に VA-ECMO + Impella CP（ECPELLA）を導入。右心不全遷延のため第 9 病日に一酸化窒素吸入（iNO）を追加、ステロイドパルスを施行した。第 4 病日にトロポニン陽転化。心臓 MRI で Lake Louise 基準を満たし心筋生検では非特異的な所見ではあったが、わずかに T 細胞・マクロファージ浸潤を確認した。臨床経過ならび複数のモダリティを用いた多角的診断にて irAE 心筋炎と診断。第 9 病日 ECMO 離脱、第 10 病日 Impella 離脱、第 13 病日抜管、第 52 病日独歩退院。【考察】初期トロポニン陰性の irAE 劇症型心筋炎に対し心筋生検・MRI による多角的診断と早期 ECPELLA が救命に寄与した。

PS2-2

心筋生検により診断し得たが救命困難であった，たこつぼ型心筋症様発症の Pembrolizumab 関連劇症型心筋炎の 1 例

○杉浦圭亮、尾上健児、西田卓、上田友哉、中川仁、中田康紀、橋本行弘、
野木一孝、経堂篤史、芥子文香、信田紗希、岡村昭彦、彦惣俊吾

奈良県立医科大学附属病院循環器内科

症例は 62 歳男性．右上葉非小細胞肺癌に対し CDDP + PEM + Pembrolizumab による術前化学療法を施行した．投与 37 日後に呼吸困難および心肺停止（胸骨圧迫で蘇生）のため搬送された．心電図・心エコー検査から急性側壁梗塞を疑ったが，冠動脈造影では有意狭窄を認めず，左室造影所見よりたこつぼ型心筋症と診断し入院とした．翌日より VT が出現し，第 2 病日に VT storm を呈し，循環動態が破綻したため，VA-ECMO + IABP を導入すると共に，心筋炎を疑い左室心筋生検を施行した．病理では CD8 優位の CD3 陽性 T 細胞および形質細胞主体の炎症細胞浸潤，一部に巨細胞を認め，Pembrolizumab 関連劇症型心筋炎と診断した．ステロイドパルス療法実施したが，奏功せず，IMPELLA 導入の上，補助療法として IVIg，トシリズマブ投与，血漿交換療法を実施したが，心収縮はほぼ皆無となり，第 15 病日に死亡した。たこつぼ型心筋症様の臨床像で発症した劇症型 irAE 心筋炎における心筋生検の診断的意義について，病理解剖所見も含めて報告する．

PS2-3

肺がんに対する抗 PD-1 抗体・抗 LAG3 抗体併用療法中に心筋炎を発症した一例

山本泰士

大阪国際がんセンター・腫瘍循環器科

症例は 53 歳男性。非小細胞肺がんの一次治療として抗 PD-1 抗体 / 抗 LAG3 抗体併用療法中の症例である。初回投与後 5 日目に心筋トロポニン I (TnI) の上昇 (0.147 ng/ml) を認め当科紹介となるも、自覚症状や他検査の異常所見に乏しく、翌日に TnI が低下に転じたことから経過観察となった。その後 TnI は基準値以下まで低下し、3 コース目まで同レジメンが継続された。初回投与後 62 日目に 4 コース目投与予定であったが、TnI 再上昇 (2.831 ng/ml) を認め当科再紹介となった。心筋炎の鑑別目的で心臓カテーテル検索を行い、冠動脈疾患が否定されたため心内膜下心筋生検を施行した。心筋組織の光顕像では、CD8 陽性 T 細胞、CD68 陽性マクロファージなど炎症細胞浸潤と細胞周囲型の線維化を認め、電顕像では心筋細胞壊死と細胞内小器官の間質への漏出を認めた。臨床経過及び病理所見より ICI 関連心筋炎と診断した。

PS2-4

肺腺癌への化学放射線療法歴のある HFrEF に対して、左室心筋生検を施行しがん治療関連心筋障害と診断した一例

清水陽介、田辺愛結、木村太亮、杉浦純一、
矢野裕己、野口正満、榎本理史、山本雄太、石神賢一

市立奈良病院　循環器内科

50 歳代女性。子宮体癌術後であり、肺腺癌に対して化学放射線療法後であり、PDL-1 阻害薬であるデュルバルマブ投与の使用歴あり。呼吸困難、全身浮腫が出現し、心エコーで LVEF 15%の高度左室収縮能低下を認めたため当科紹介となった。冠動脈造影検査では有意狭窄を認めず、原因精査目的に左室心内膜心筋生検を施行した。病理組織学的には軽度～中等度の筋原線維粗鬆化、空胞変性および巣状線維化を認めた。免疫染色では線維化領域を中心に CD3 陽性 T 細胞浸潤（CD8 優位）および CD68 陽性マクロファージ浸潤を認め、Tenascin-C 染色も陽性であった。これらの所見から活動性の炎症性心筋障害が示唆され、がん治療関連心筋障害や免疫チェックポイント阻害薬関連心筋障害が鑑別として考えられた。原因不明の重症左室機能低下症例において、心筋生検は病態評価および診断補助に有用であると考えられる症例を経験したため、文献学的考察を踏まえて報告する。

PS2-5

好酸球性多発血管炎性肉芽腫症に好酸球性心筋炎を合併した一例

○藪田順紀、尾上健児、小池脩平、名古路貴志、経堂篤志、野木一孝、
中田康紀、橋本行弘、上田友哉、中川仁、西田卓、彦惣俊吾

奈良県立医科大学附属病院循環器内科

症例は 60 歳女性。感冒様症状、血痰、四肢しびれを契機に前医を受診し、著明な好酸球増多、P-ANCA 陽性、肺浸潤影から好酸球性多発血管炎性肉芽腫症（EGPA）が疑われ当院へ転院した。入院時、V4–6 陰性 T 波、BNP 549 pg/mL、トロポニン T 0.133 ng/mL を認め、心臓超音波検査で左室心尖部壁運動低下、左室中部から心尖部の層状肥厚、少量心嚢液を認めた。第 2 病日に左室心筋生検を施行し同日よりステロイドパルスを開始し、第 5 病日からプレドニゾロン 50 mg/ 日へ移行した。心筋生検所見では好酸球浸潤・脱顆粒認め好酸球性心筋炎と診断した。心不全増悪なく経過し第 9 病日に壁運動・心嚢液は改善、第 14 病日にトロポニンは陰性化した。ステロイド開始後は痺れや喘息症状の改善も得られプレドニン 25mg/ 日まで漸減し第 50 日に退院となった。EGPA に合併した好酸球性心筋炎に対し、早期診断・治療が奏功した一例を報告する。

PS3-1

ATTR 心アミロイドーシスとの鑑別に心筋生検が有用であった AL アミロイドーシスの 1 例

○中村卓也、平田貴大、上薗亮太、山口徹、
花房龍太郎、阪上亜津佐、中川陽子、川上利香

大阪府済生会吹田病院

症例は80歳女性。意義不明の単クローン性ガンマグロブリン血症のため近医で経過観察中であった。手根管症候群に対する手術後より労作時呼吸困難が出現し、うっ血性心不全の診断で緊急入院となった。心エコーで左室壁肥厚および心内圧上昇所見を認め、99mTc-PYP シンチグラフィでは Perugini grade 2 の心筋集積を認めた。血液検査ではλ鎖優位の M 蛋白血症を認め、ATTR 心アミロイドーシスおよび AL アミロイドーシスの鑑別目的に右室心筋生検を施行した。Congo red 染色陽性であり、免疫染色では抗 A λ抗体陽性、抗 ATTR 抗体陰性であったことから、AL（λ）アミロイドーシスと診断した。PYP シンチグラフィ陽性例においても monoclonal protein を伴う場合には AL アミロイドーシスを念頭に置き、適切な組織診断を行う重要性が示唆された。

PS3-2

心房生検により診断した心アミロイドーシスの 1 例

○菅原裕、田中隼士、杉本雅史、井上文隆、中嶋民夫

医療法人橿原友紘会大和橿原病院循環器内科

症例は 77 歳男性。既往に冠攣縮性狭心症、脳幹部梗塞、手根管症候群があり当院外来を受診している。X-2 年 5 月に心電図で心房粗動を認めた。また、同時期より下腿浮腫あり心不全が疑われ利尿剤で加療した。心房粗動が持続するため X-1 年にカテーテルアブレーションを施行した。手根管症候群の既往があり心電図で左脚ブロック、心エコーで左室肥大、EF 54% と軽度壁運動異常を認めるためアミロイドーシスが疑われた。このためアブレーションの際に心房筋生検を行った。生検の結果は Congo red 染色陽性、免疫染色では抗 A κ、抗 A λ、抗 AA、抗 ATTR 抗体陽性であり ATTR アミロイドーシスと診断した。また、TTR 遺伝子解析で変異は認めず野生型 ATTR アミロイドーシスであった。現在、治験に参加して加療中である。

PS3-3

びまん性心筋アミロイド沈着を呈した ATTRwt アミロイドーシスの一例（病理所見の予後予測との検討）

○時任寛行、加藤倫子、福本義弘

久留米大学循環器内科

【背景】ATTRwt は高齢者心不全の重要な原因であり、近年は非侵襲的検査（骨シンチ）での確定診断が可能となり、タファミジス導入により予後改善が期待されている。一方、病理学的所見と臨床経過との関連は十分明らかではない。
【症例】70 代男性。2024 年に白内障術前検査で心電図異常を指摘され、偶発的に腹部エコーで左室壁肥厚を認め、心筋生検で ATTRwt と診断した。Congo red 染色では広範かつびまん性の間質アミロイド沈着を認め、血管周囲にも沈着を伴っていた。残存心筋には脱落・萎縮を認めた。タファミジス導入後も 2025 年に急性心不全増悪を来し、CRT-P および心不全治療後も左室機能低下は持続している。
【考察】本例では初診時より高度びまん性沈着と残存心筋障害を認め、不可逆的構造的リモデリングが進行していた可能性が考えられた。心筋生検病理は診断のみならず、病勢や治療反応性評価にも有用となる可能性が示唆された。

PS3-4

心筋生検で診断した野生型 ATTR アミロイドーシス合併閉塞性肥大型心筋症の 1 例

○眞田憲汰[1]、中野知哉[1]、清宮英之[1]、上嶋運啓[1]、尾上健児[2]、坂口泰弘[3]、中井健仁[1]

[1] 大和高田市立病院 循環器内科、[2] 奈良県立医科大学附属病院 循環器内科学、
[3] 医療法人 坂口クリニック

症例は77歳女性。71歳時に立ちくらみを主訴に受診し、心エコーでは明らかな左室肥大を認めなかった。74 歳時に左室壁肥厚の進行を認めた（IVS/PW 12/13 mm）、75 歳時の心臓 MRI で基部から中部の中隔および下壁優位の非対称性肥大を認めたため肥大型心筋症（HCM）が疑われた。77 歳時には左室壁肥厚がさらに進行し（IVS/PW 15/13 mm）、左室流出路狭窄が出現（圧較差 51.7 mmHg）、BNP 上昇も認めた。精査目的に施行した左室心内膜心筋生検では、心筋細胞肥大や錯綜様配列など HCM に矛盾しない所見に加え、Congo red 染色で間質にアミロイド沈着を認めた。免疫染色でトランスサイレチン（TTR）陽性、^{99m}Tc-PYP シンチグラフィーでも心筋集積を認め、TTR 遺伝子解析でアミノ酸変化を伴う変異を認めず、野生型 ATTR 心アミロイドーシス（ATTRwt-CM）と確定診断した。本症例は、HCM に ATTRwt-CM を合併し、閉塞性肥大型心筋症様の血行動態を呈した稀な一例と考えられ、文献的考察を交えて報告する。

PS3-5

ATTR 心アミロイドーシス (ATTR-CM) 患者におけるタファミジス導入後のバイオマーカー変化と生命予後の検討

○名古路貴志[1]、尾上健児[1]、小池脩平[1]、中田康紀[1]、
中野智哉[2]、坂口泰弘[3]、彦惣俊吾[1]

[1]奈良県立医科大学附属病院　循環器内科、[2]大和高田市立病院　循環器内科、
[3]医療法人　坂口クリニック

【背景】ATTR 心アミロイドーシス（ATTR-CM）は予後不良な疾患であるが，タファミジスの登場により生命予後の改善が期待されている．タファミジスの主作用は病勢進行の抑制であり，治療反応性を評価する指標は十分に確立されていない．【方法】当院で ATTR-CM に対しタファミジスを導入した 57 例を対象に，各種バイオマーカーおよび心エコー指標の変化と生命予後との関連を後ろ向きに検討した．【結果】導入時平均年齢は 79.2 歳，男性は 87.9% であった．高齢，タファミジス導入後に心筋トロポニン T が低下した症例では，死亡および心血管イベントが有意に少なかった．また有意差には至らなかったものの，LVEF および相対的壁肥厚（RWT）の改善は良好な生命予後と関連する傾向を認めた．【結語】ATTR-CM において，タファミジス導入時の年齢，タファミジス導入後の心筋トロポニン T，LVEF，RWT の改善は生命予後を反映する可能性が示唆された．

PS4-1

運動後心肺停止蘇生後に重度心機能低下が遷延し、心筋生検電子顕微鏡所見から虚血性心筋症が示唆された若年スポーツ選手の 1 例

谷川聡、野間貴久、谷良介、綾井健太、井上朋子、石澤真、南野哲男

香川大学医学部附属病院　循環器内科

【目的】若年スポーツ選手の心肺停止後 EF 低下に対し、心筋生検電顕像とその後の臨床経過から病態を考察する。【症例】16 歳男性。水泳後に心室細動による心肺停止となり蘇生に 67 分を要した。発症時 CK 41635U/L、CK-MB 3770U/L、トロポニン T 値 13.4ng/mL と著高したが、CK は 10 日で正常化した。冠動脈正常も EF35% と低下、MRI で広範な LGE を認めたため、右室中隔心筋生検を施行した。【結果】光顕で特記所見なく、電顕では筋原線維の錯配列に乏しく、ミトコンドリアの浮腫性腫大や過収縮など重症虚血に合致する二次性 DCM の形態像であった。【考察】心肺停止蘇生後の EF 低下例に対して、特発性心筋症と虚血性心筋症の鑑別は重要である。本症例は、電顕像より EF 低下は虚血性心筋症が示唆されたが、蘇生後約 2.5 ヶ月後もトロポニン I 値 61.5ng/L と正常化には至らず、虚血後微小循環障害や持続性心筋障害が疑われた。

PS4-2

Zebra body の多臓器分布を呈した女性の全身蓄積型 Fabry 病

○安念大治[1]、齋藤恒徳[1]、中野博之[1]、遠藤育子[2]、
金子朋広[2]、堀純子[3]、小谷英太郎[1]、淺井邦也[4]

[1]日本医科大学多摩永山病院　循環器内科、[2]日本医科大学多摩永山病院　中央検査部、
[3]日本医科大学多摩永山病院　眼科、[4]日本医科大学大学院　循環器内科学分野

Fabry 病では、女性においては α - ガラクトシダーゼ A（GLA）酵素活性低下のみでは診断の確定が困難である。今回、Fabry 病の心筋生検において電子顕微鏡（電顕）で特徴的な同心円状構造物（Zebra body）を認め、遺伝子型と比較し得た症例を経験した。52 歳女性。肉芽腫性虹彩ぶどう膜炎の原因検索中、尿検体でマルベリー小体を認め Fabry 病が疑われた。GLA 活性は全血で 32.3 nmol/mg protein/hr と低下も、女性であり確定診断に至らなかった。心臓 MRI では左室肥厚と遅延造影を認めた。遺伝子検査で GLA 遺伝子のミスセンス変異 c.280T>A をヘテロ接合体で認め Fabry 病と確定診断した。電顕的に Zebra body は右室中隔の心筋細胞のみならず血管内皮細胞・線維芽細胞・腎生検における尿細管細胞と多岐に分布しており、全身性の蓄積が示唆された。本遺伝子変異はシャペロン療法無効であり、酵素補充療法が開始された。電顕が診断確定に寄与し、全身疾患としての Fabry 病を理解する上で示唆に富む症例として報告する。

PS4-3

Fabry 病様病理を呈した 1 剖検例
-Drug-induced phospholipidosis か未知の蓄積性心筋症か -

川原洋[1]、尾上健児[2]、中村一文[1]

[1]島根大学医学部 循環器内科、[2]奈良県立医科大学 循環器内科

60 代後半の女性、X 年に心不全症状、左室駆出率 45% のため心筋症精査を行い、特異的な異常所見なく、心保護薬で加療を行った。X + 4 年に心不全増悪あり、精査、加療のため当院入院した。左室駆出率 24% のため再度心筋症精査を行い、心臓限局性サルコイドーシスの診断基準を満たすが、心筋生検では非乾酪性類上皮細胞肉芽腫など心サルコイドーシスの特徴的な所見はなく、Zebra body を認めた。Fabry 病を疑ったが両親は 90 代で永眠されており、血縁者に Fabry 病を疑う方はおらず、また角膜混濁など Fabry 病に特徴的な身体所見はなかった。α - ガラクトシダーゼ A 活性の低下なく、遺伝子検査でも異常はなかった。X + 5 年、心室頻拍で緊急入院し、心不全増悪から心肺停止となり人工心肺などで加療するが永眠された。剖検では両心房・心室に Zebra body を認めたが、腎臓など他臓器にはなかった。本症例の病理学的背景について、Drug-induced phospholipidosis を含む Fabry disease mimics の観点から考察し、議論したい。

PS4-4

心室性不整脈を伴う拡張型心筋症における心筋組織内の神経分布の検討

○中村晃祐[1]、宮崎海[1]、堂本裕加子[1]、蜂須賀誠人[2]、
藤井雄文[1]、岩﨑雄樹[2]、浅井邦也[2]、大橋隆治[1]

[1]日本医科大学 統御機構診断病理学、[2]日本医科大学付属病院 循環器内科

目的：心室性不整脈の発生は交感神経の密度と関連しているとされているが、心筋組織内の神経分布はまだ解明されていない。
方法：拡張型心筋症を背景とした心室不整脈２例、コントロール５例の剖検心を用いて、心室中隔の組織標本でS100抗体の免疫組織化学的染色を行い、画像解析で神経のアノテーションを行った。心室中隔を前後に前壁側・中央・後壁側、左右に左室側・中央・右室側と分け、9区画での神経のサイズ平均と１㎟あたりの神経数平均を測定し不整脈群とコントロール群で比較した。
結果：サイズ平均はコントロール群の右室側では前壁、後壁に比べて中央が小さかったが、不整脈群の右室側では前壁、中央、後壁の順に大きかった。 また神経数平均もコントロール群の右室側では前壁、後壁に比べて中央が少なく、不整脈群の右室側では前壁、中央、後壁の順に多かった。
考察：不整脈群の心室中隔右室側では神経走行が異なっていることが示唆された。

PS4-5

左橈骨動脈経由の左室心筋生検への挑戦

○橋本行弘、経堂篤史、小池脩平、名古路貴志、岡村昭彦、信田紗希、
野木一孝、中田康紀、上田友哉、中川仁、尾上健児、彦惣俊吾

奈良県立医科大学

【背景】心筋症の診断に左室心筋生検は有用だが，一般的な大腿動脈経由は橈骨動脈よりもその侵襲度や合併症に問題がある。海外では7.5Frシステムを用いた橈骨動脈経由の有用性が報告されているが，血管サイズの問題から本邦での普及は進んでいない。本研究では日本人に適した6Frシステム下に左橈骨動脈経由左室心筋生検の実施可能性を検討した。
【方法】2025年4月～2026年3月までに実施した連続21例を前向きに登録し，左橈骨動脈アプローチによる左室心内膜心筋生検の手技成功率を主要評価項目とし、併せて手技関連の安全性や手技に影響する要因などを副次的に評価した。
【結果】21症例中1症例（4.8%）で右室生検に移行したが，全症例で心筋生検に伴う合併症，穿刺部の合併症，そして検体採取困難を認めなかった。実施困難な背景に鎖骨下動脈の角度の可能性が示唆された。
【結論】左橈骨動脈経由左室心内膜心筋生検は高い手技成功率、かつ合併症なく実施可能であった。

PS5-1

心臓サルコイドーシスが強く疑われ、心筋生検が診断や治療方針の決定に有用であった１例

○中川頌子[1]、奥田豊生[1]、田巻庸道[1]、近藤博和[1]、尾上健児[2]、田村俊寛[1]

[1]天理よろづ相談所病院循環器内科、[2]奈良県立医科大学循環器内科

心臓サルコイドーシスは心筋生検での感度が低く、診断に難渋することが多い。症例は57歳男性で、今回２回目の心不全増悪のため当院に入院となった。左室拡大、左室機能低下を認め、心臓MRIでは中隔中層や前側壁、下壁に不均一な遅延造影を認め、心臓サルコイドーシスもしくは拡張相肥大型心筋症が強く疑われた。FDG-PETでは前側壁優位だが、びまん性に心筋に集積を認め、生理的集積の可能性も考えられた。心筋生検では心筋細胞の中等度肥大と広範な索状線維化を認め、非乾酪性類上皮細胞肉芽腫は認めなかった。免疫染色では多数のCD4陽性リンパ球の浸潤を認めた。心臓サルコイドーシスが強く疑われたが、病期が進行しており、ステロイドによる治療効果が得られにくいと考えられた。心臓サルコイドーシスの診断、治療方針の決定に画像検査に加えて心筋生検が有用であった症例であり、文献的考察を加えて報告する。

ポスター

PS5-2

回復までに時間を要した周産期心筋症の一例

坂口昌弘、添田恒有、山本真希、古川大智、久保裕紀、松林和磨、
阪井諭史、石原里美、磯島琢弥、滝爪章博、川田啓之

奈良県総合医療センター

【症例】40歳女性。妊娠高血圧を伴うDD双胎妊娠に対し帝王切開後退院したが、退院翌々日に突然の呼吸困難を認め救急搬送された。来院時SpO2 85%、BNP 2589 pg/mL、胸部X線で肺うっ血を認め、心エコーではLVEF 24%と著明な左室収縮能低下を認めた。冠動脈CTで有意狭窄なく、心臓MRIではびまん性Native T1高値を認めたが明らかな遅延造影は認めなかった。心筋生検では軽度の炎症所見が認められた。周産期心筋症と診断しGDMTを導入した。BNPは第62病日に正常化したが、LVEF改善には時間を要し、第124病日に59%まで回復した。
【考察】本症例は高齢初産、多胎妊娠、妊娠高血圧といった周産期心筋症の危険因子を有していた。周産期心筋症では心機能回復後も再増悪の可能性があり、治療継続期間については一定の見解が得られていない。
【結語】回復までに時間を要した周産期心筋症の一例を経験した。GDMT継続と慎重な長期経過観察が重要と考えられた。

PS5-3

心膜腔内多発腫瘤として発症し長期に緩徐進行した IgG4 関連疾患の一例

貝森崚、古川理子、川村和弘、門脇裕子、内村公美、西田陽登

大分大学医学部診断病理学講座・法医学講座

IgG4 関連疾患は全身性の線維炎症性疾患であるが、心臓・心膜領域の腫瘤性病変として発見される例は稀である。症例は 60 代男性。発熱持続の精査で心膜腔内多発腫瘤を認め、診断的治療目的に一病変が生検された。心筋外側の病変は高度のリンパ球・形質細胞浸潤を主体とし、形質細胞の polyclonality および IgH/TCR β 遺伝子再構成陰性から炎症性偽腫瘍と診断された。ステロイド治療では腫瘤の縮小は乏しかった。再検討で膠原線維増加、閉塞性静脈炎様所見、多数の IgG4 陽性形質細胞を認め、IgG4 関連疾患と診断した。心臓生検 4 か月後に腹部大動脈瘤置換術が施行され、同様の組織像を認めた。術後約 7 年で心外膜腫瘤は 10cm 超に増大し、冠動脈瘤および胸部大動脈瘤拡大を伴った。手術も検討されたが、以降追跡不能となった。心血管系 IgG4 関連疾患では重篤な合併症を来し得るため、確実な診断と適切な治療介入が重要となる。

PS5-4

低左心機能のうっ血性心不全で発症、心筋生検にて確定診断に至った慢性活動性心筋炎の一例

○金田和久[1]、山口隼弥[1]、長央和也[1]、牧山武[1]、堀江貴裕[1]、尾野亘[1]、
三宅可奈江[2]、篠原浩[3]、松村康史[3]、長尾美紀[3]、

[1] 京都大学医学部附属病院 循環器内科、[2] 同放射線医学講座、[3] 同検査部、感染制御部

51 歳男性、３ヶ月前からの咳嗽の増悪にて受診、心エコーにてびまん性左室壁運動低下（EF30%）、心尖部収縮不良、心内血栓を認め、CT 上 SMA、下肢動脈に塞栓を指摘、トロポニン T 0.022ng/ml、BNP 1570pg/ml と上昇を認めた。抗凝固療法、鬱血に対する利尿、心保護薬導入を行い、原因精査を行った。心臓 MRI にて中隔優位の心筋肥大、T1、T2mapping ともに高値、遅延造影像を認めた。冠動脈の有意狭窄はなく、右室中隔心筋生検にて心筋間に多数のリンパ球、マクロファージ浸潤を伴う、軽度の繊維化、心筋の大小不同を認めた。心筋 FDG PET で心筋にびまん性の取り込みを認め、慢性活動性の心筋炎と診断。心筋生検組織のウイルス PCR は陰性、原因は不明であったが、心エコー上の収縮能は改善傾向にあり、経過観察中である。本症例をもとに慢性活動性心筋炎の鑑別、原因精査につき議論したい。

PS5-5

完全房室ブロックを伴う拡張型心筋症の長期経過を経て、剖検で慢性炎症性心筋炎と診断された 1 例

中野知哉[1]、尾上健児[2]、野津仁志[1]、清宮英之[1]、上嶋運啓[1]、中井健仁[1]、
内山智子[3]、大郷恵子[4]、坂口泰弘[5]、畠山金太[4]

[1] 大和高田市立病院 循環器内科、[2] 奈良県立医科大学 循環器内科学、[3] 奈良県立医科大学 病理診断学講座、
[4] 国立循環器病研究センター 病理部、[5] 坂口クリニック

77 歳女性。56 歳時に発作性心房細動と心機能低下を指摘され、冠動脈造影で有意狭窄はなかった。57 歳時に完全房室ブロックのためペースメーカーを植込まれた。LVEF は 30% 程度で推移し、68 歳頃より心不全増悪で入退院を繰り返した。経過と心エコー所見から心サルコイドーシスが疑われたが、Ga シンチで集積はみられなかった。71 歳時にアブレーションと CRT-P 植込み術を施行され心不全は安定したが、75 歳より再度入退院を繰り返した。退院 3 日後に倦怠感と血圧低下で受診し、尿路感染症による敗血症と診断され抗菌薬が開始されたが循環不全が進行し翌日永眠された。家族の同意を得て病理解剖が施行された。心重量は 430g と増加し、心内膜下優位の線維化、脂肪浸潤、CD3 陽性細胞の高度浸潤と心筋細胞の変性・壊死がみられ、慢性炎症性心筋炎と診断された。生前診断は拡張型心筋症と診断されていたが、剖検で確定した一例であり、文献的考察を加え報告する。





非ステロイド型
選択的ミネラルコルチコイド受容体拮抗薬

薬価基準収載

ケレンディア®錠 10mg 20mg

Kerendia® tablets 10mg/20mg

フィネレノン錠

処方箋医薬品（注意－医師等の処方箋により使用すること）

効能又は効果、用法及び用量、禁忌を含む注意事項等情報等については、
最新の電子添文をご参照ください。

製造販売元［文献請求先及び問い合わせ先］
バイエル薬品株式会社
大阪市北区梅田2-4-9 〒530-0001
https://pharma.bayer.jp
［コンタクトセンター］
0120-106-398
＜受付時間＞ 9:00～17:30（土日祝日・当社休日を除く）

PP-KER-JP-2550-18-12

（2025年12月作成）



新発売

ATPクエン酸リアーゼ阻害剤

処方箋医薬品注) 薬価基準収載

ネクセトール®錠180mg

NEXLETOL® tablets 180mg

ベムペド酸錠

注)注意一医師等の処方箋により使用すること

●効能又は効果、用法及び用量、禁忌を含む注意事項等情報等は、電子添文をご参照ください。

製造販売元
大塚製薬株式会社
東京都千代田区神田司町2-9

文献請求先及び問い合わせ先
大塚製薬株式会社　医薬情報センター
〒108-8242 東京都港区港南2-16-4　品川グランドセントラルタワー

2025年11月作成
NX2511019

協　賛　企　業

アミカス・セラピューティクス株式会社

ファイザー株式会社

Alnylam Japan 株式会社

アレクシオンファーマ合同会社

日本ベーリンガーインゲルハイム製薬株式会社

テクノウッド株式会社

ブリストル・マイヤーズ スクイブ株式会社

サノフィ株式会社

大正医科器械株式会社

株式会社ビー・エム・エル

ガデリウス・メディカル株式会社

アストラゼネカ株式会社

大塚製薬株式会社

興和株式会社

住友ファーマ株式会社

武田薬品工業株式会社

メドメイン株式会社

ロシュ・ダイアグノスティックス株式会社

バイエル薬品株式会社

日本メジフィジックス株式会社

ノボノルディスクファーマ株式会社

Memo

続いてほしい今日があるから。

For Future.



選択的SGLT2阻害剤

薬価基準収載

フォシーガ®錠 5mg 10mg

ダパグリフロジンプロピレングリコール錠 | 処方箋医薬品（注意－医師等の処方箋により使用すること）

「効能又は効果、用法及び用量、警告・禁忌を含む注意事項等情報」等については電子添文をご参照ください。

製造販売元［文献請求先］
アストラゼネカ株式会社
大阪市北区大深町3番1号
TEL 0120-189-115
（問い合わせ先フリーダイヤル メディカルインフォメーションセンター）

2024年1月作成



TTR型アミロイドーシス治療薬

薬価基準収載

ビンマック®カプセル61mg

Vynmac® capsules 61mg タファミジスカプセル

劇薬 処方箋医薬品注)　注)注意－医師等の処方箋により使用すること

●「効能又は効果」、「用法及び用量」、「禁忌を含む使用上の注意」、「効能又は効果に関連する注意」等につきましては電子添文をご参照ください。

製造販売
ファイザー株式会社
〒151-8589 東京都渋谷区代々木3-22-7
文献請求先及び問い合わせ先：Pfizer Connect/メディカル・インフォメーション

文献請求先及び製品の問い合わせ先:
Pfizer Connect/メディカル・インフォメーション 0120-664-467
https://pfizermedicalinformation/jpにも製品関連情報を掲載

販売情報提供活動に関するご意見:
0120-407-947
https://www.pfizer.co.jp/pfizer/contact/index.html

VYN72P003B
2026年7月作成